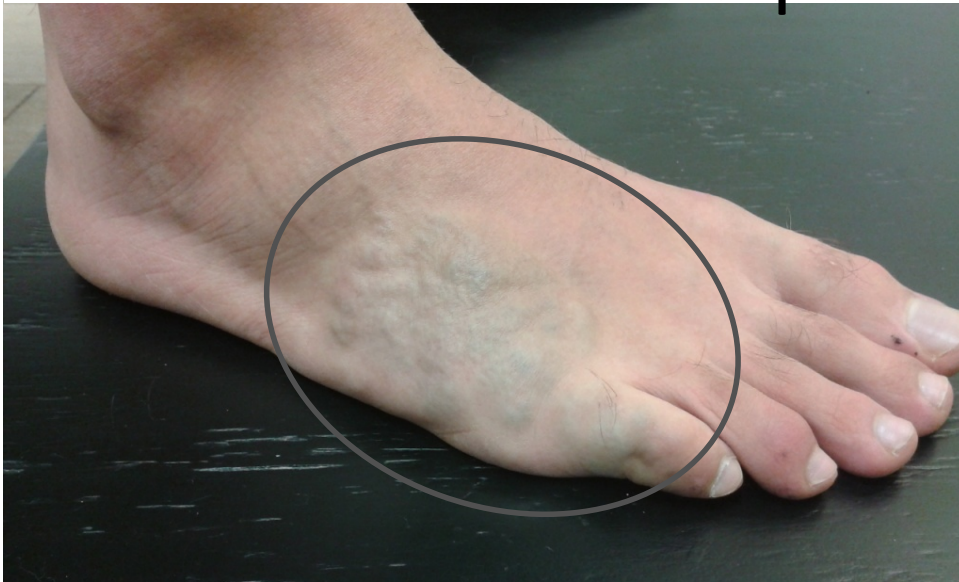
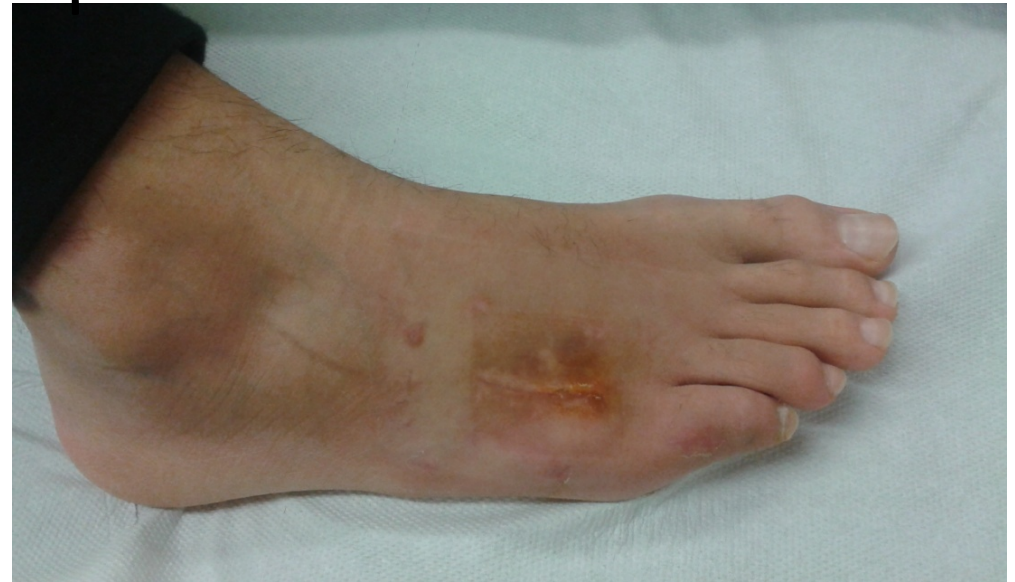

Αιμαγγείωμα ραχιαίας επιφάνειας άκρου ποδός με επέκταση στο πέμπτο δάκτυλο



Πριν



1 μήνα μετά τη θεραπεία

