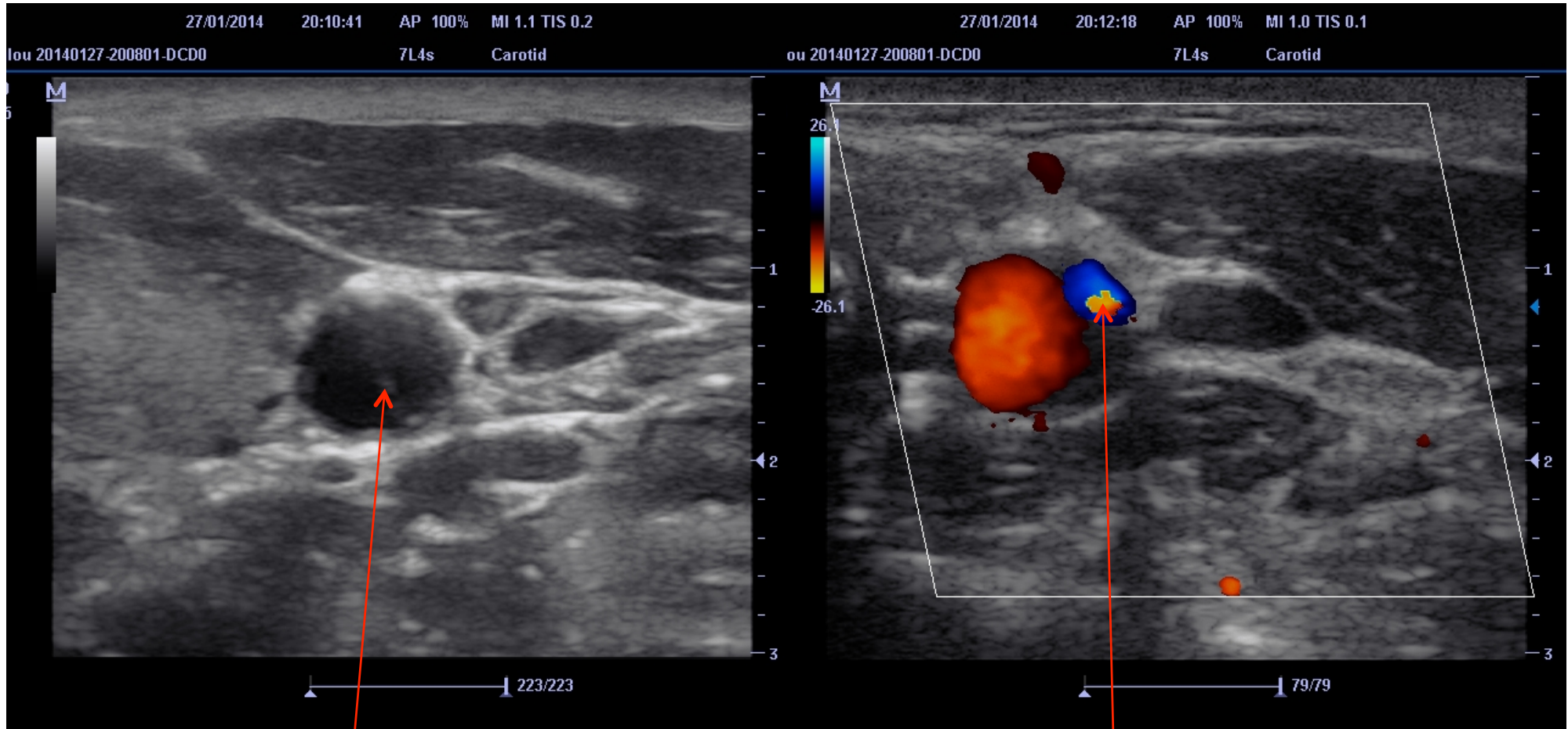
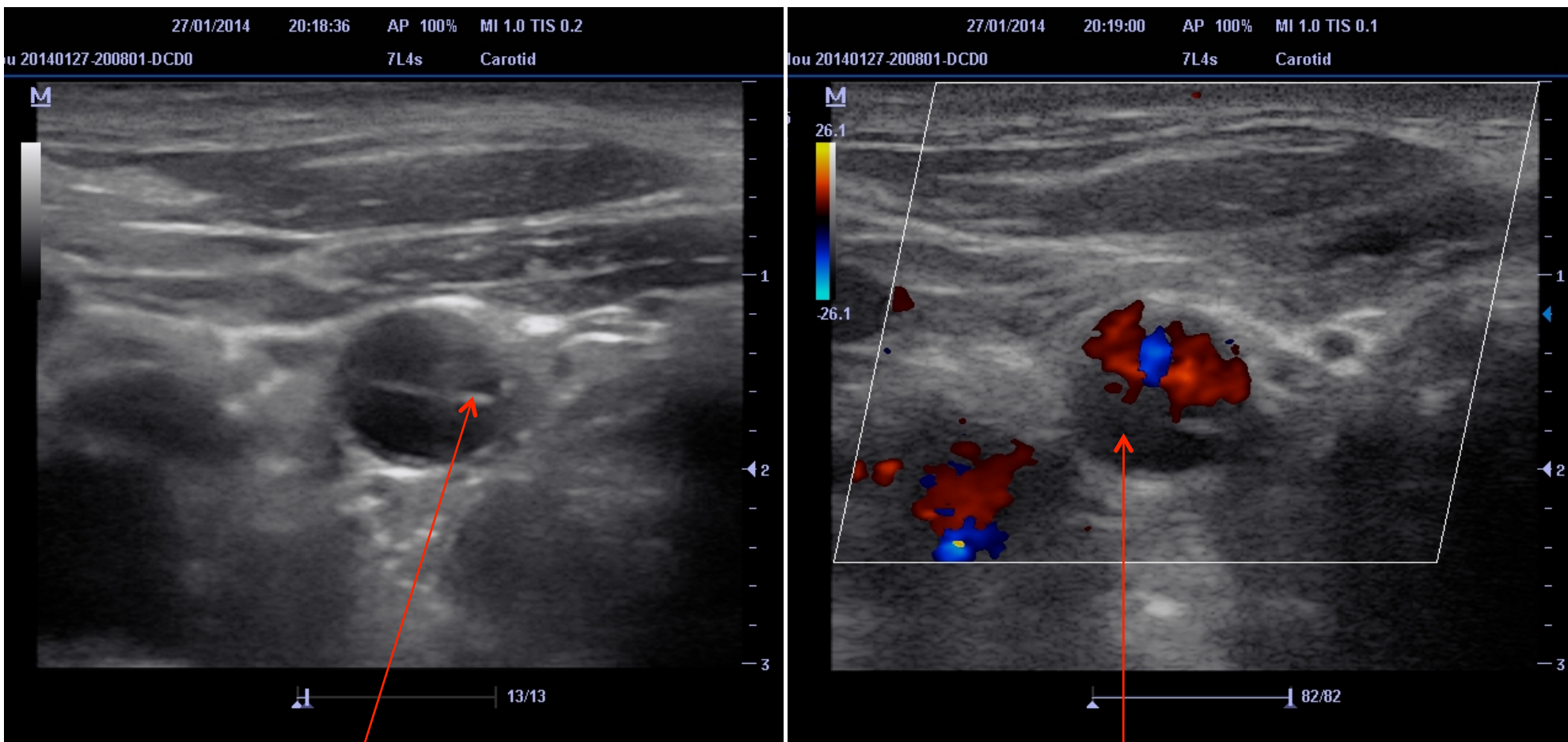


# Διαχωρισμός αριστερής κοινής καρωτίδας μετά από διαχωρισμό αορτής Stanford type I



Διακρίνεται το πέταλο του διαχωρισμένου τοιχώματος και ο βατός ψευδοαυλός

# Διαχωρισμός δεξιάς κοινής καρωτίδας μετά από διαχωρισμό αορτής Stanford type I



Διακρίνεται το πέταλο του διαχωρισμένου τοιχώματος και ο θρομβωμένος ψευδοαυλός