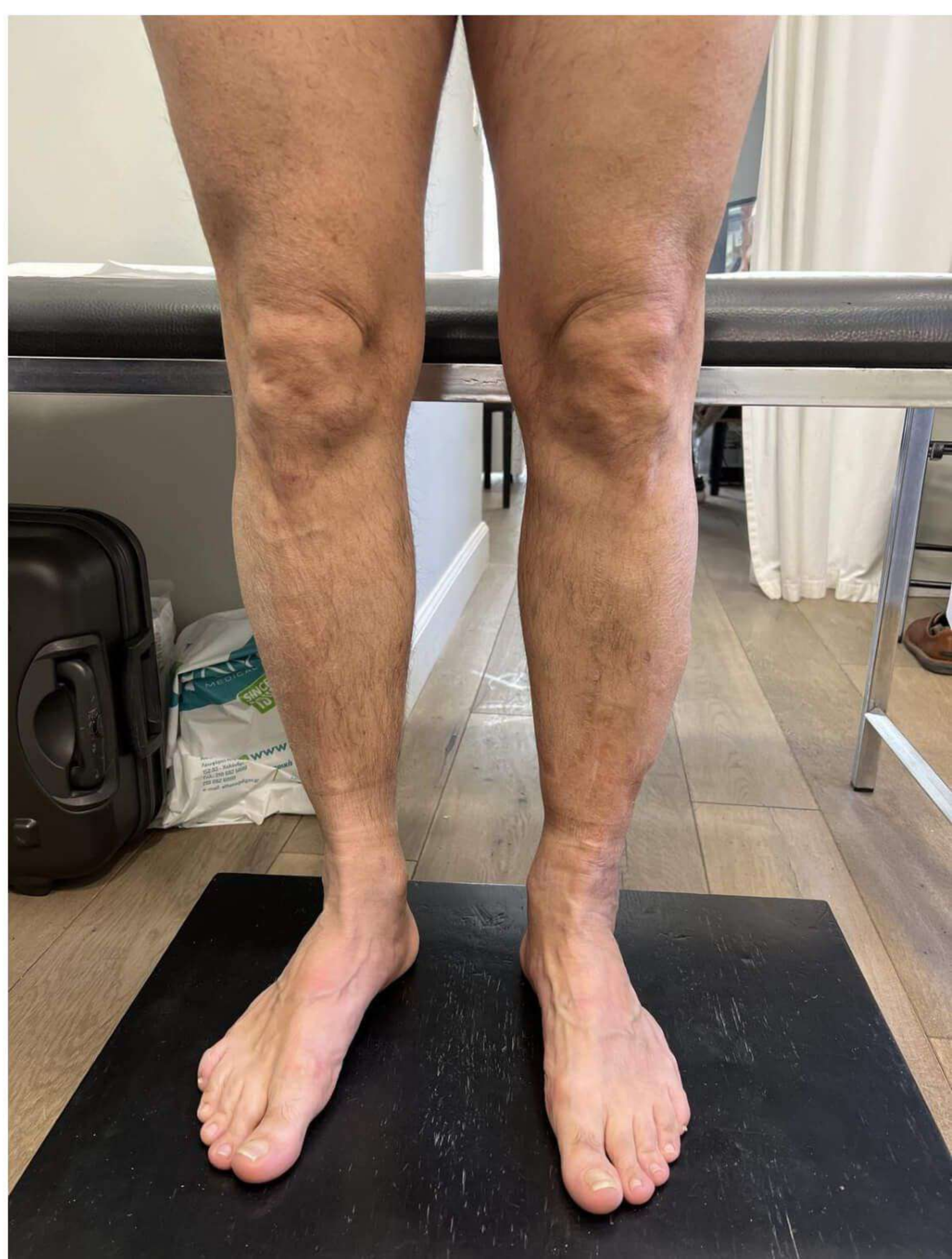
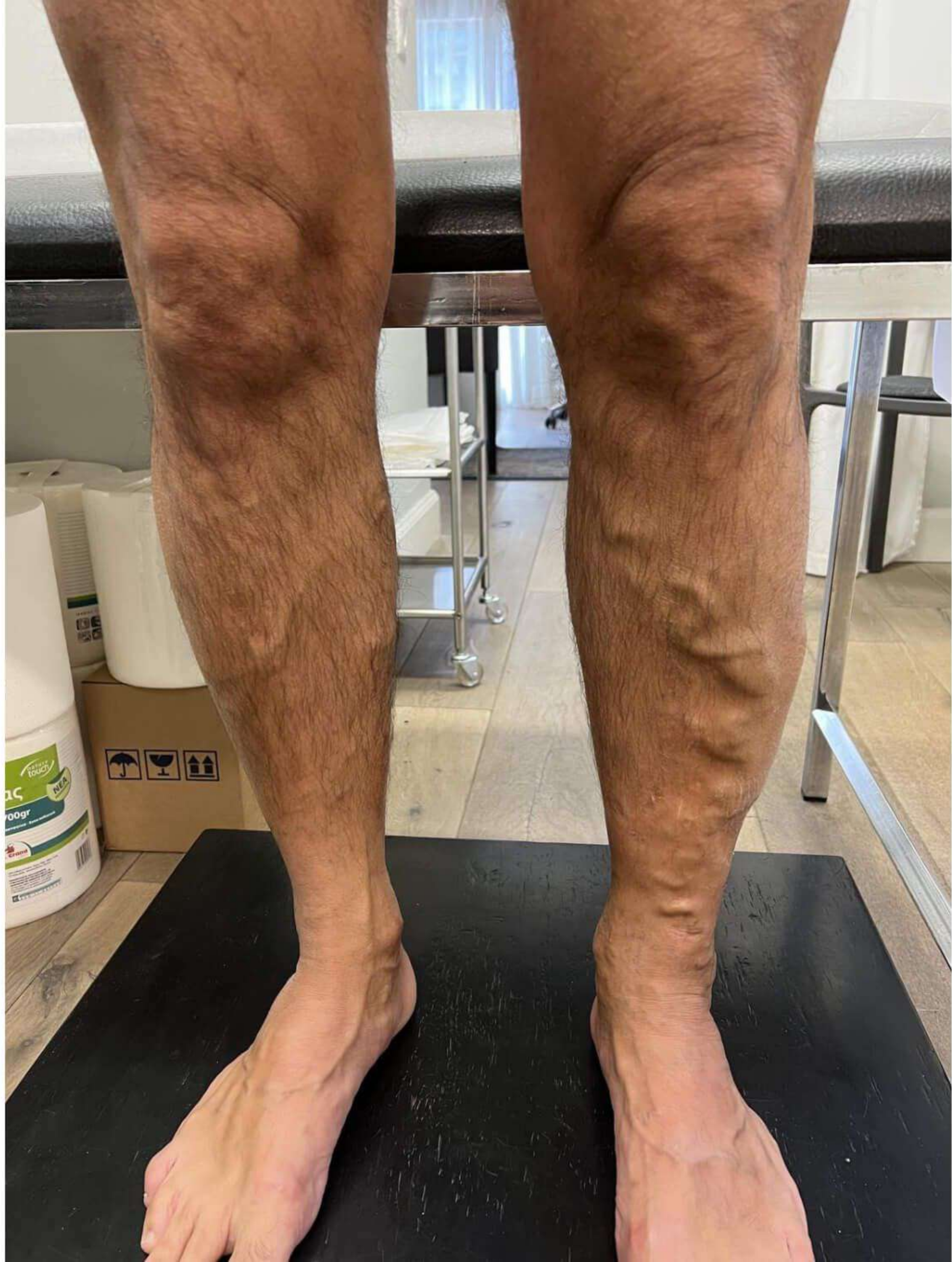
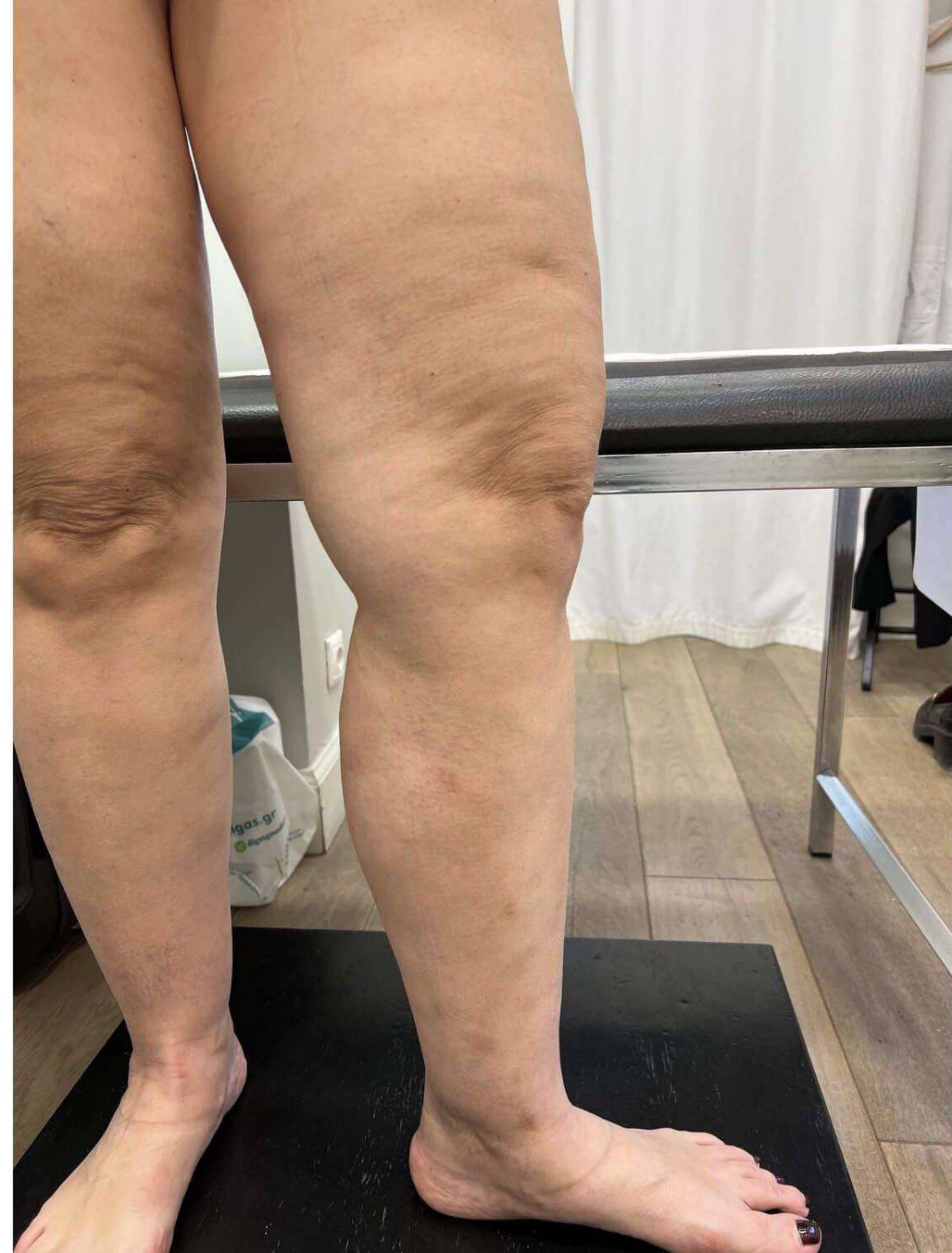
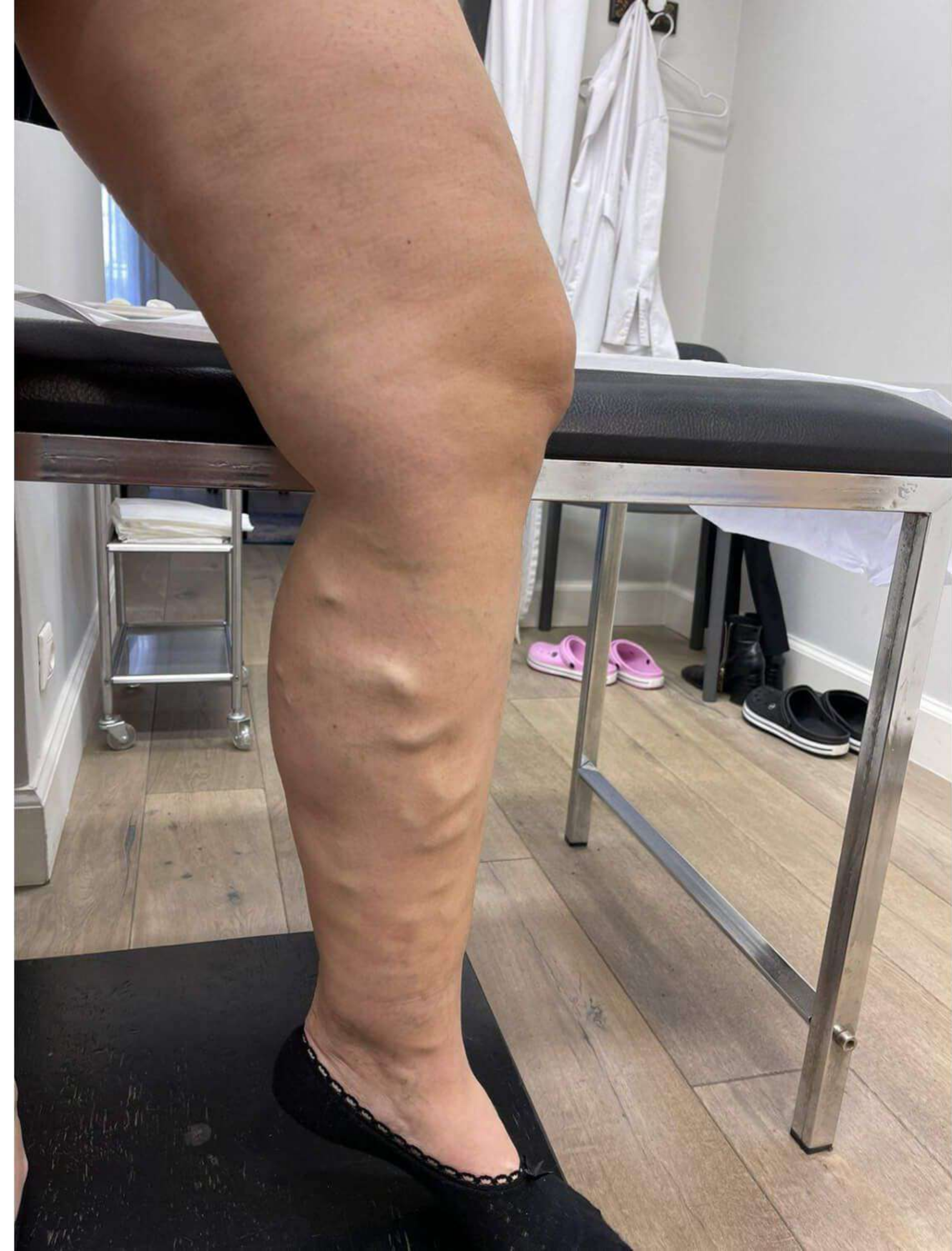
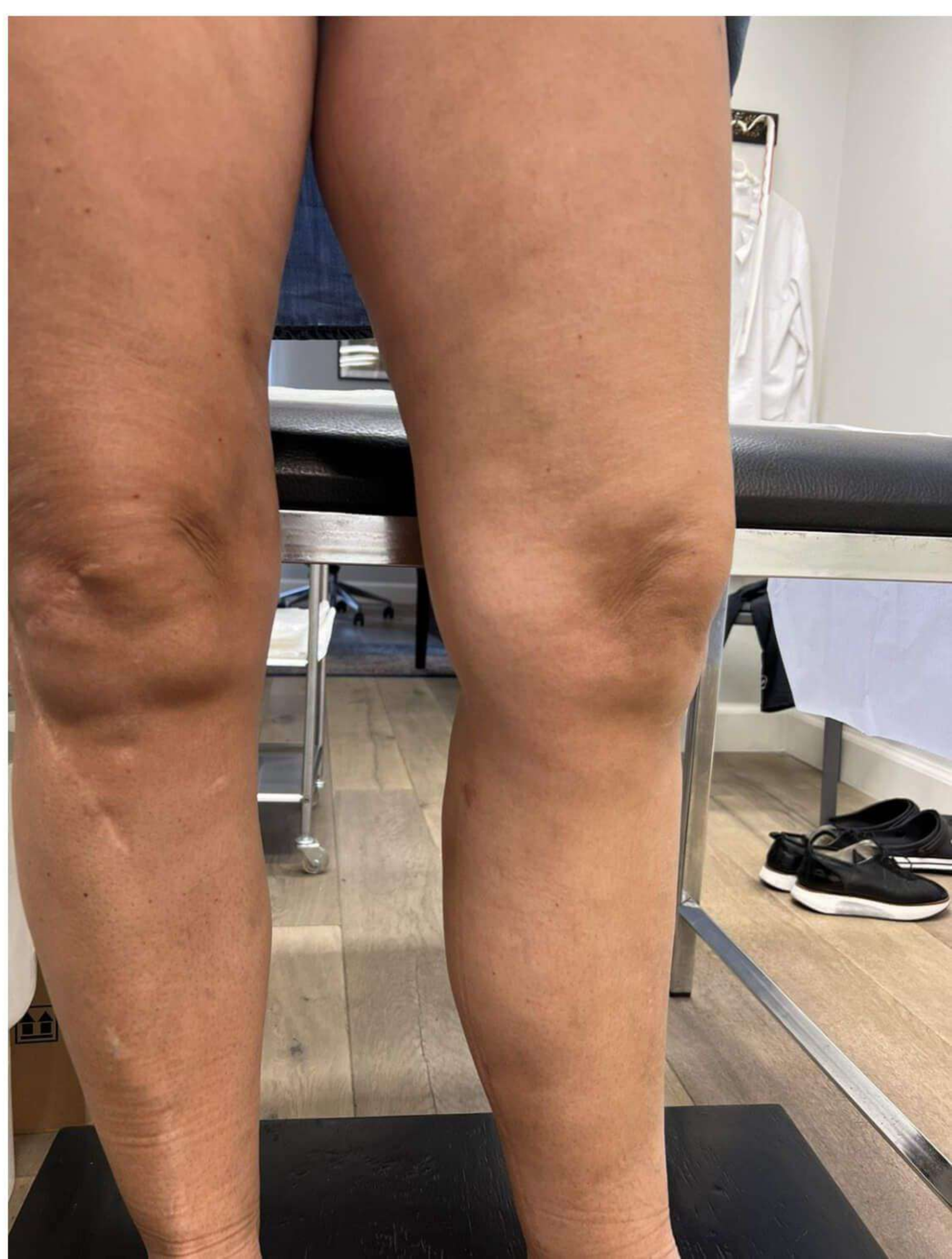
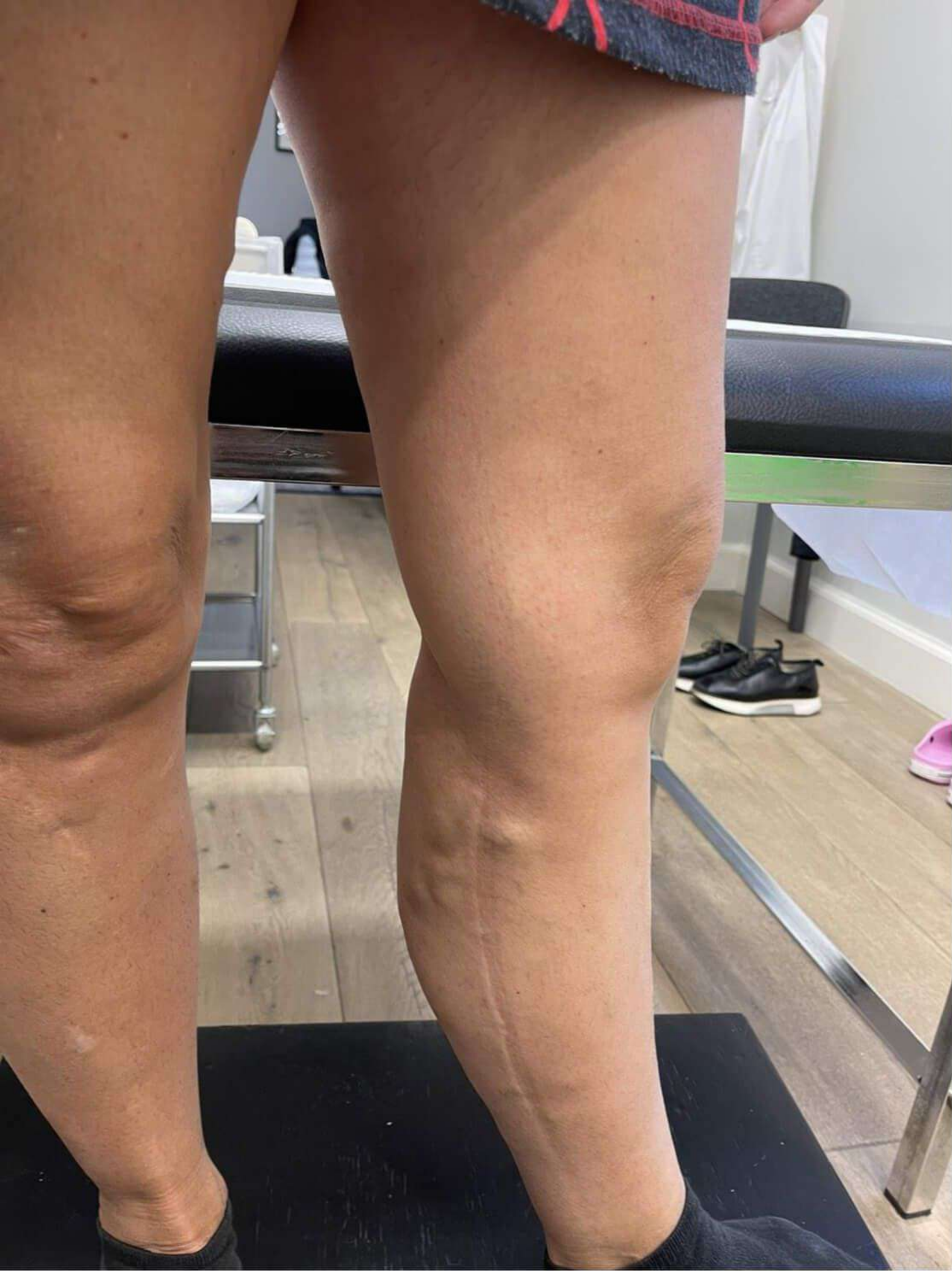
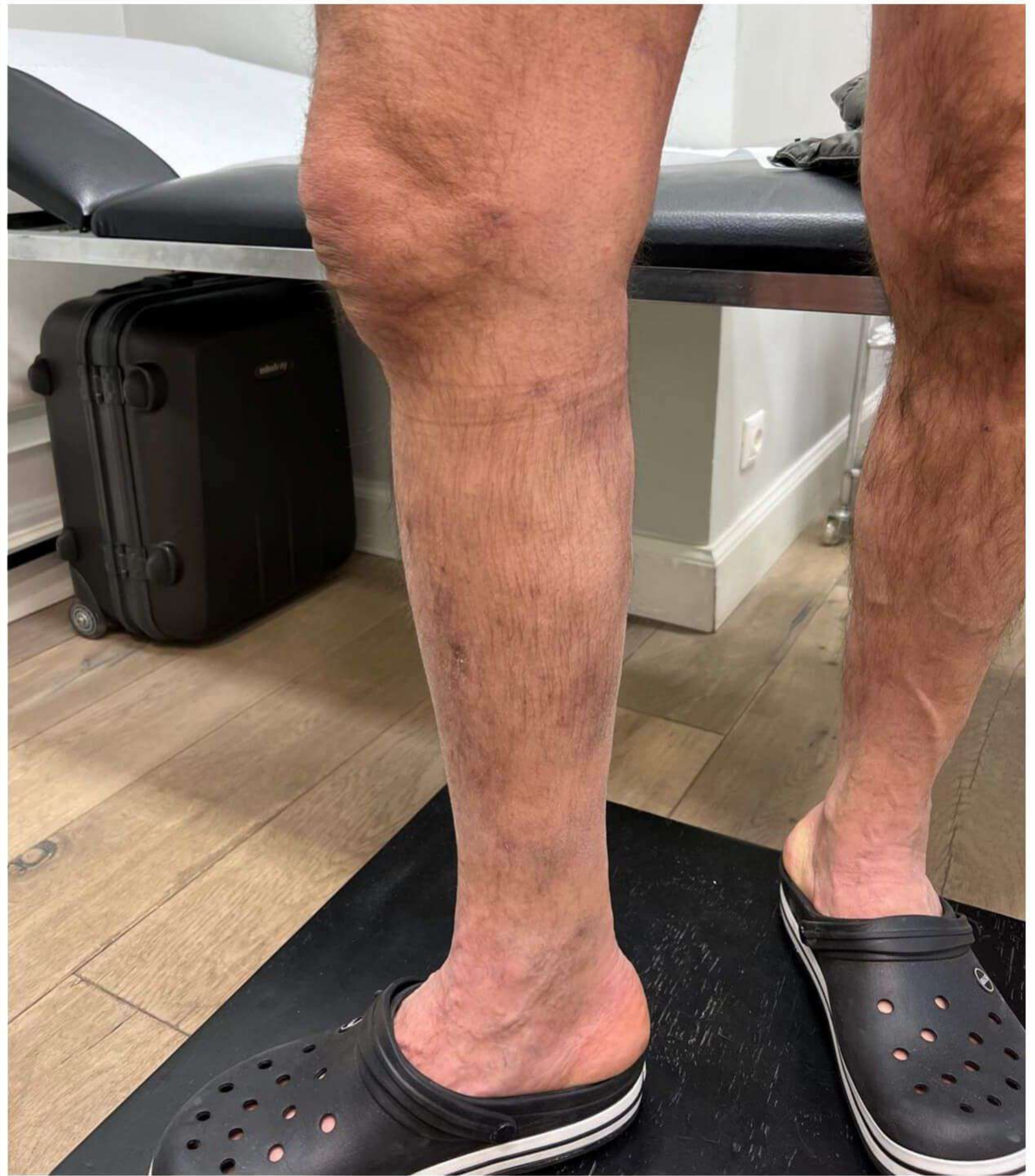
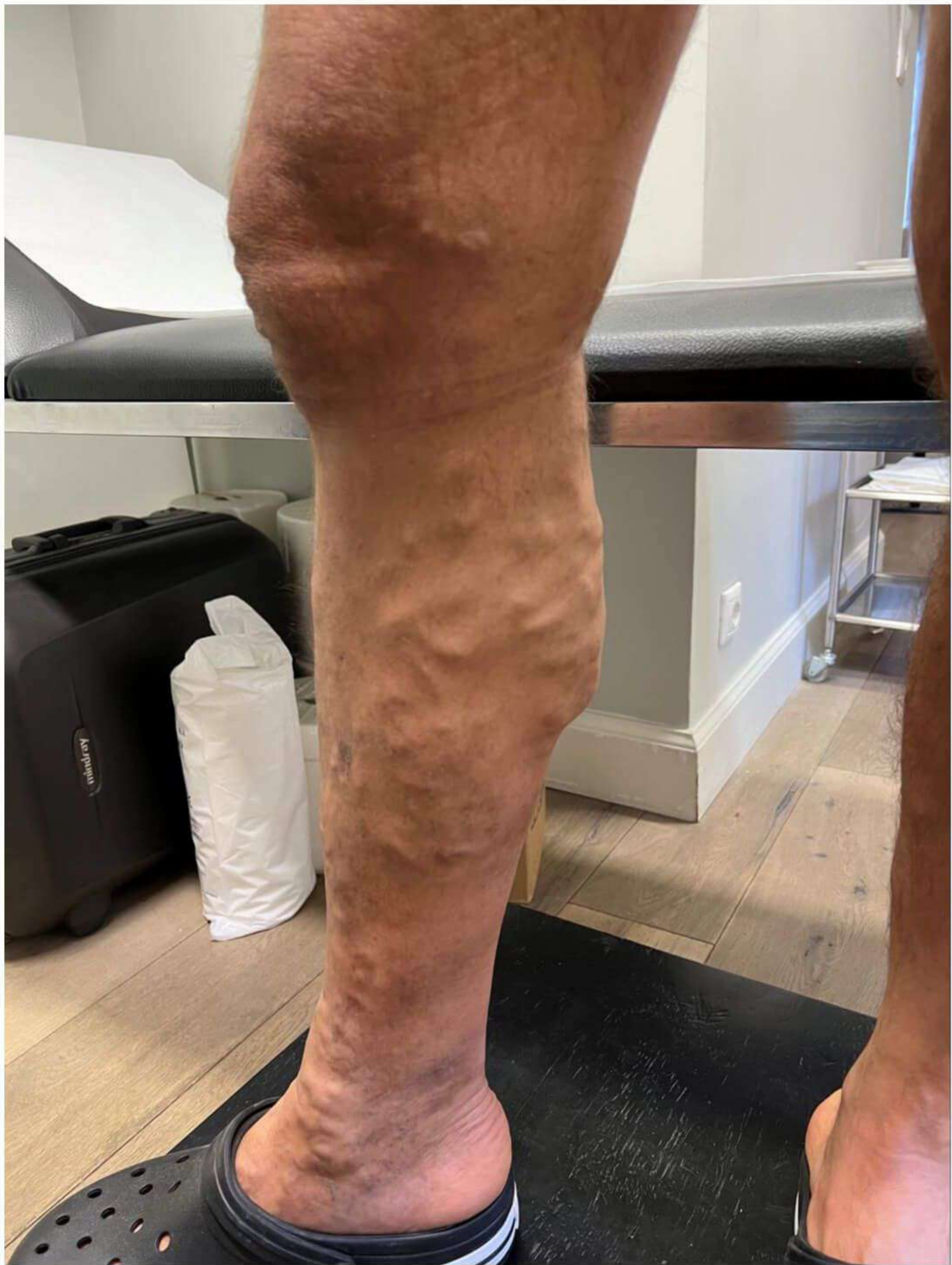
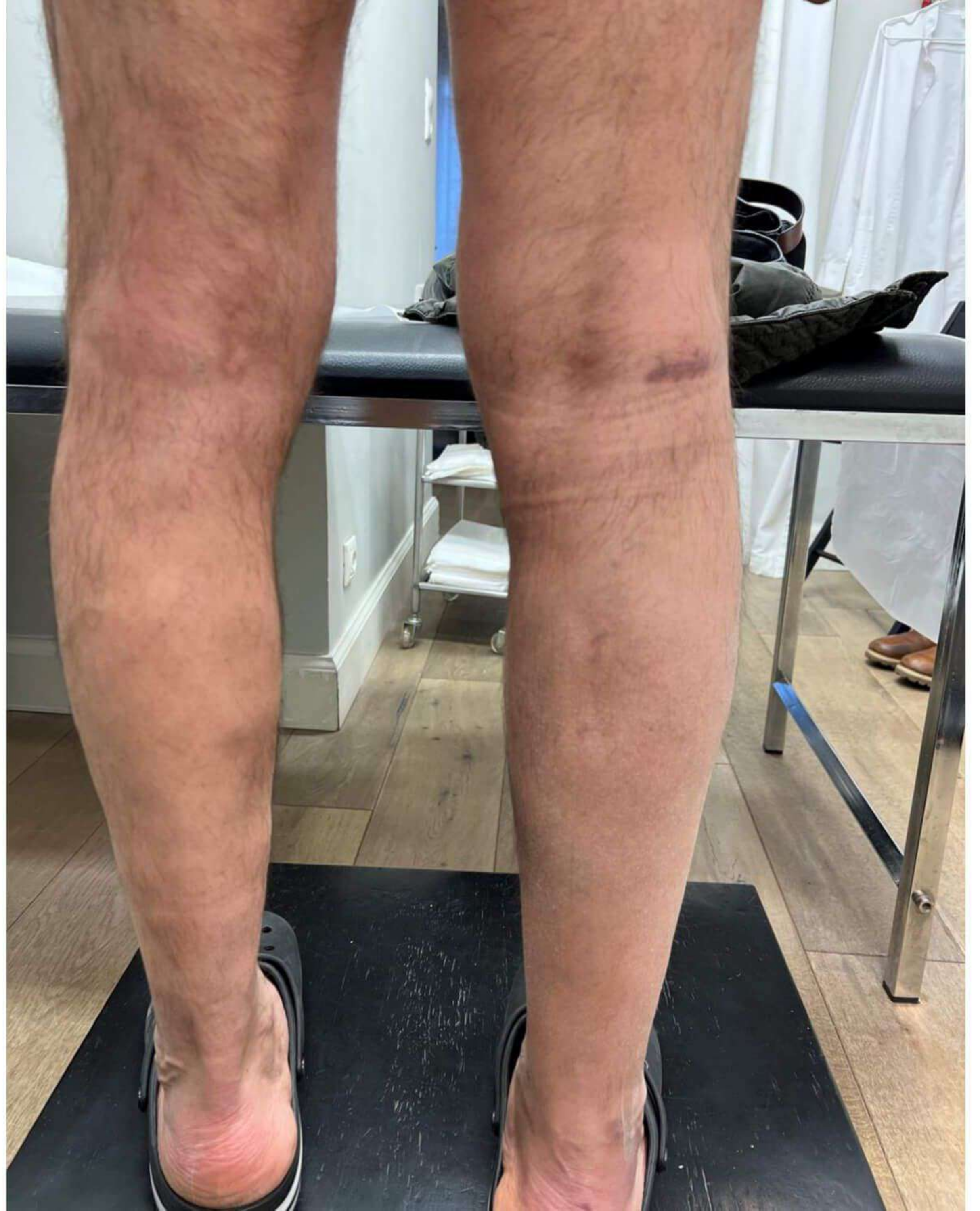
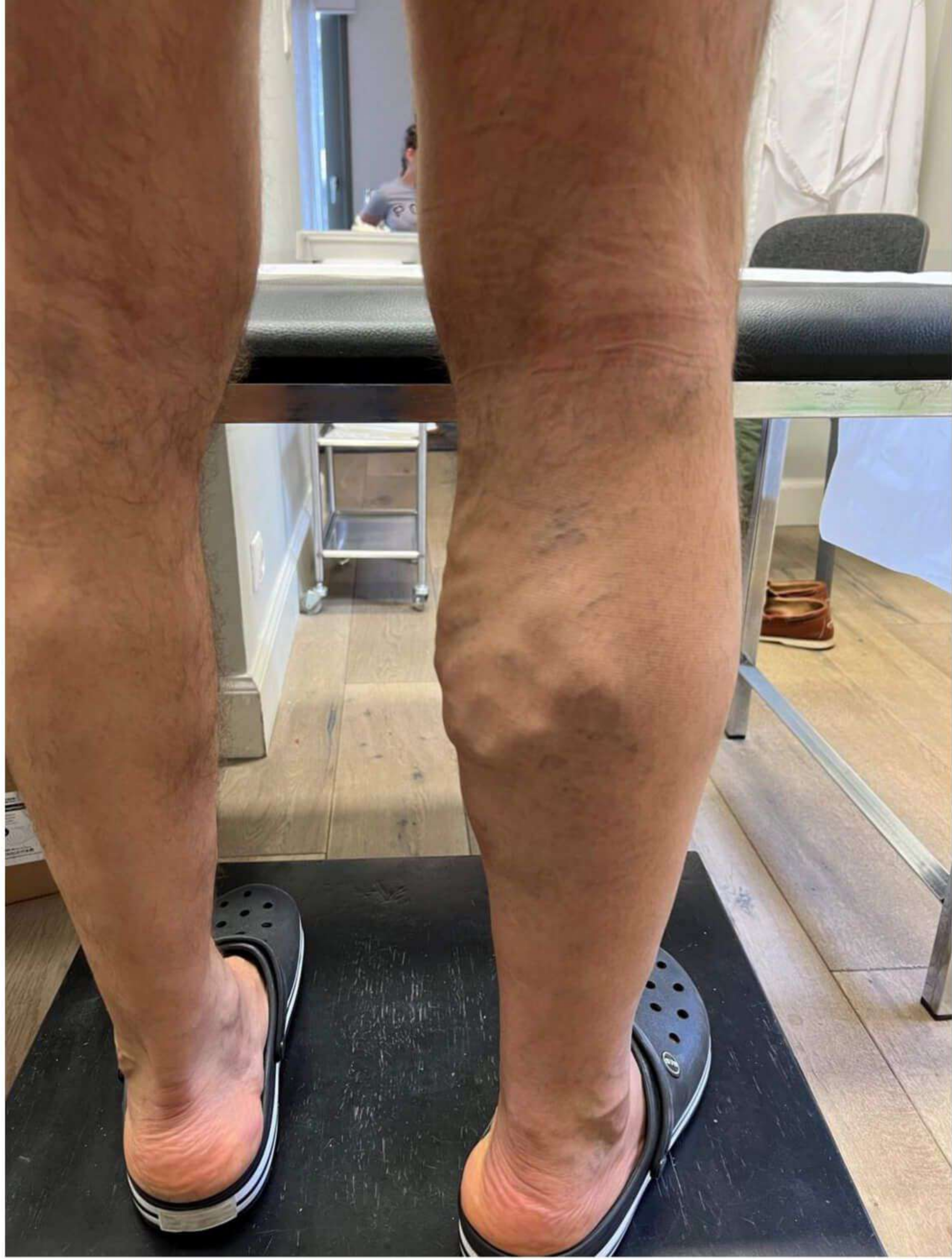


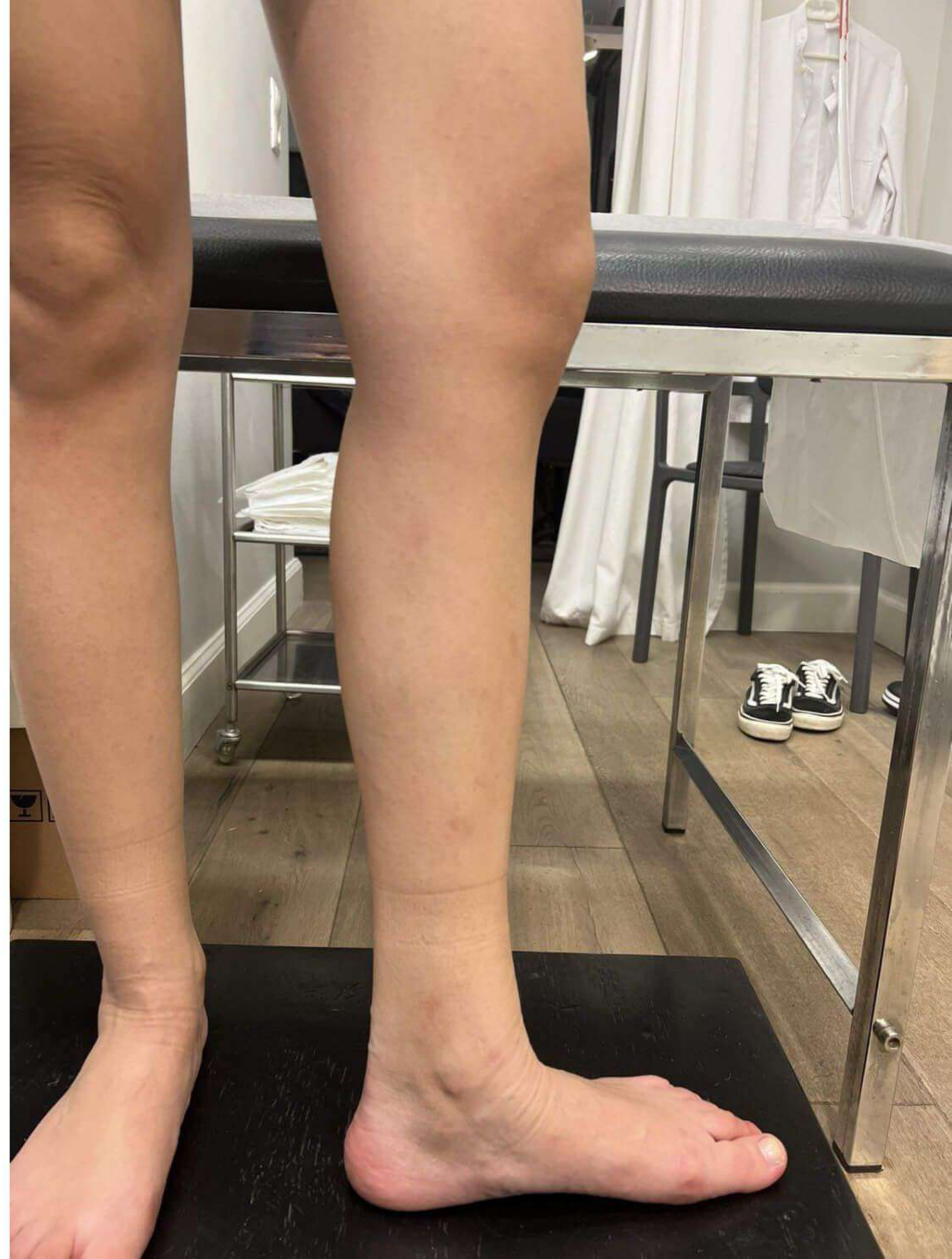
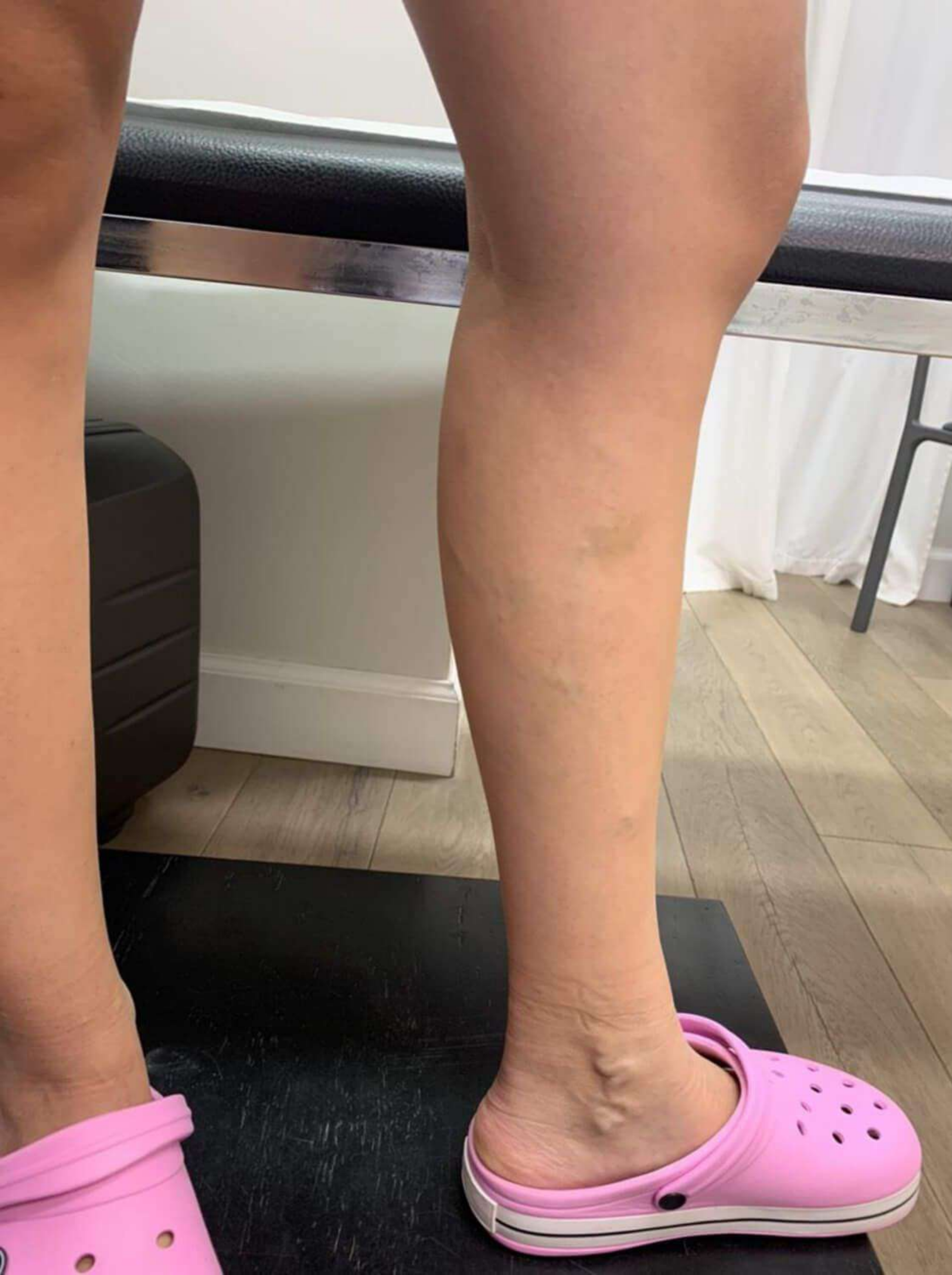


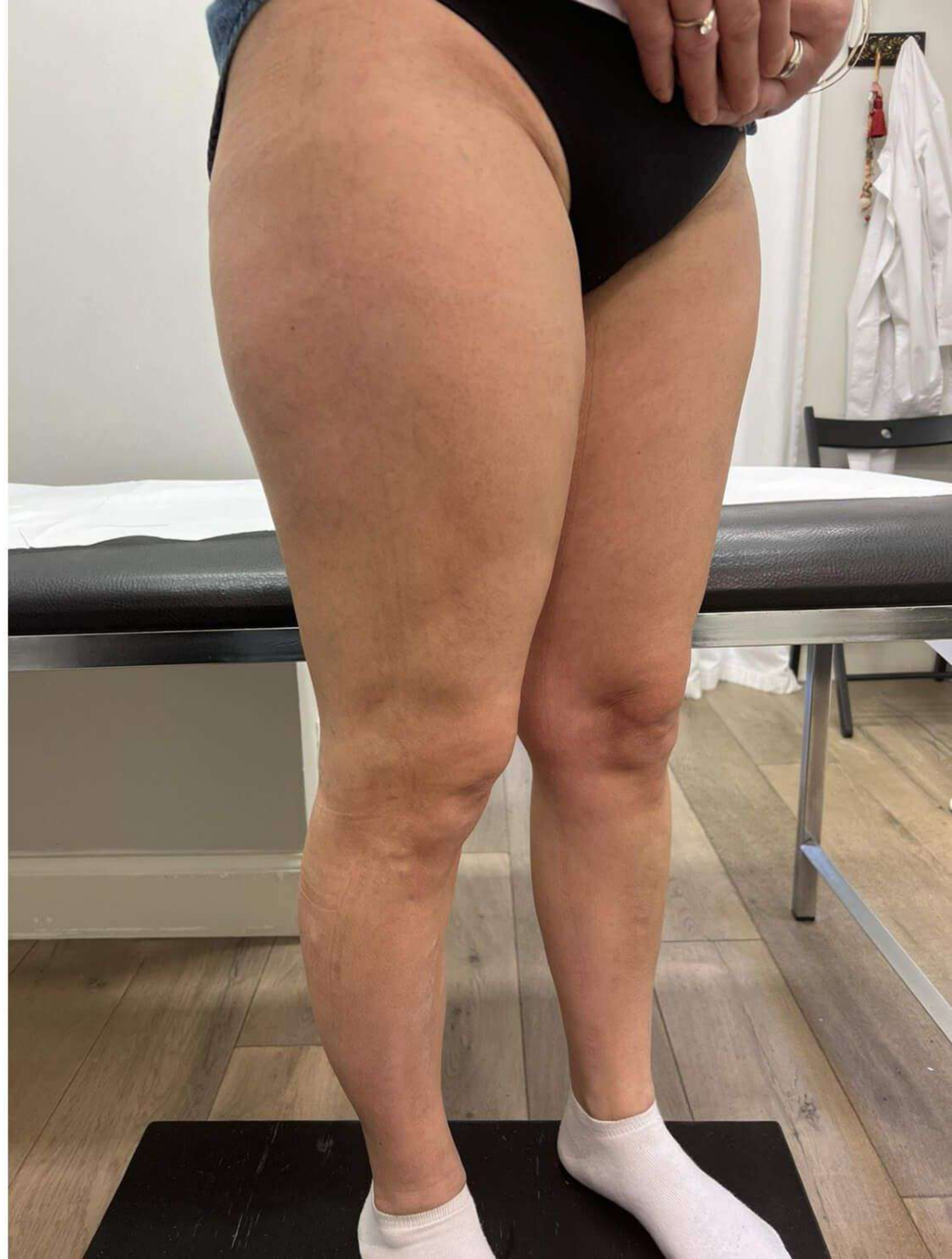
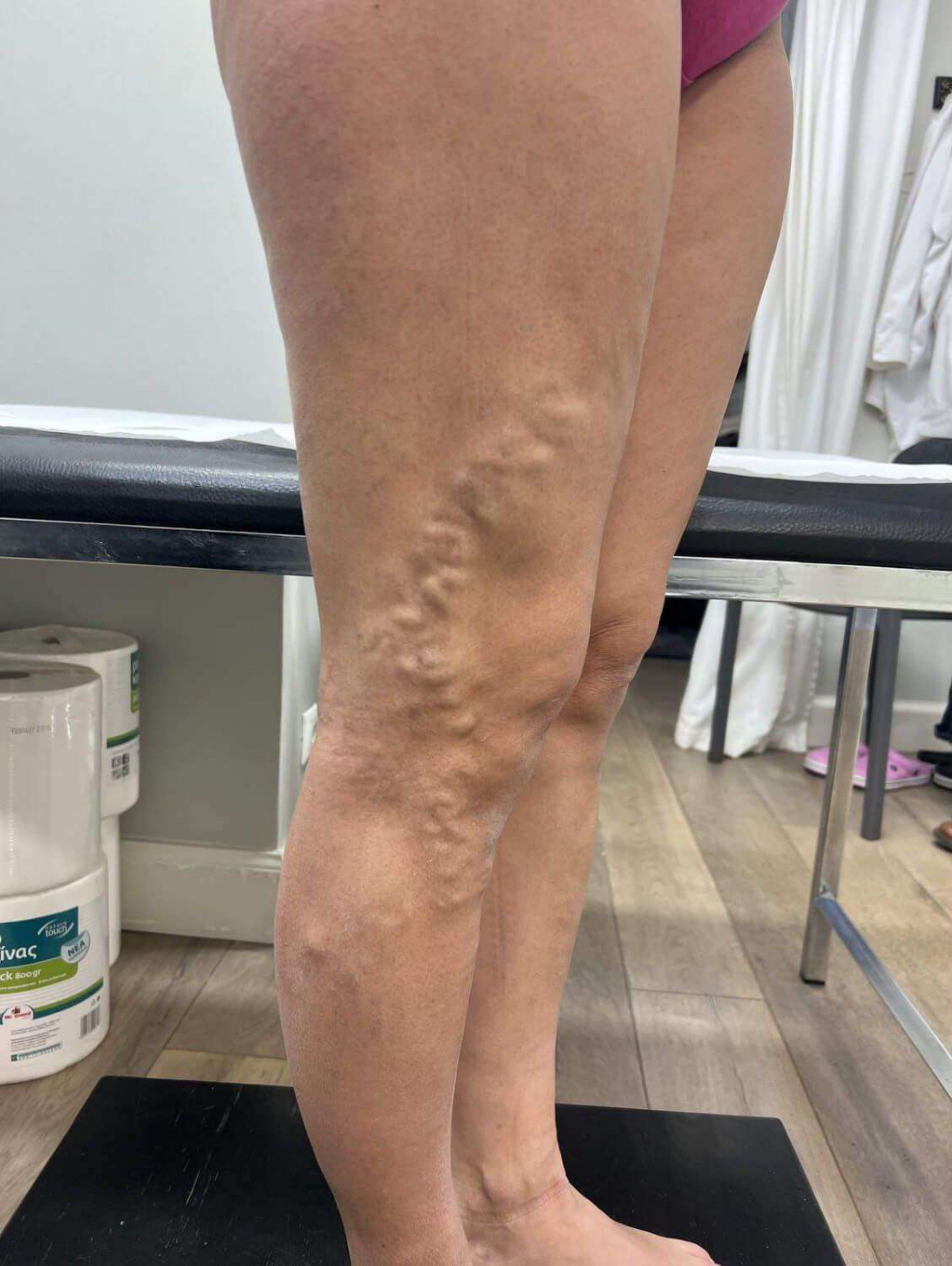


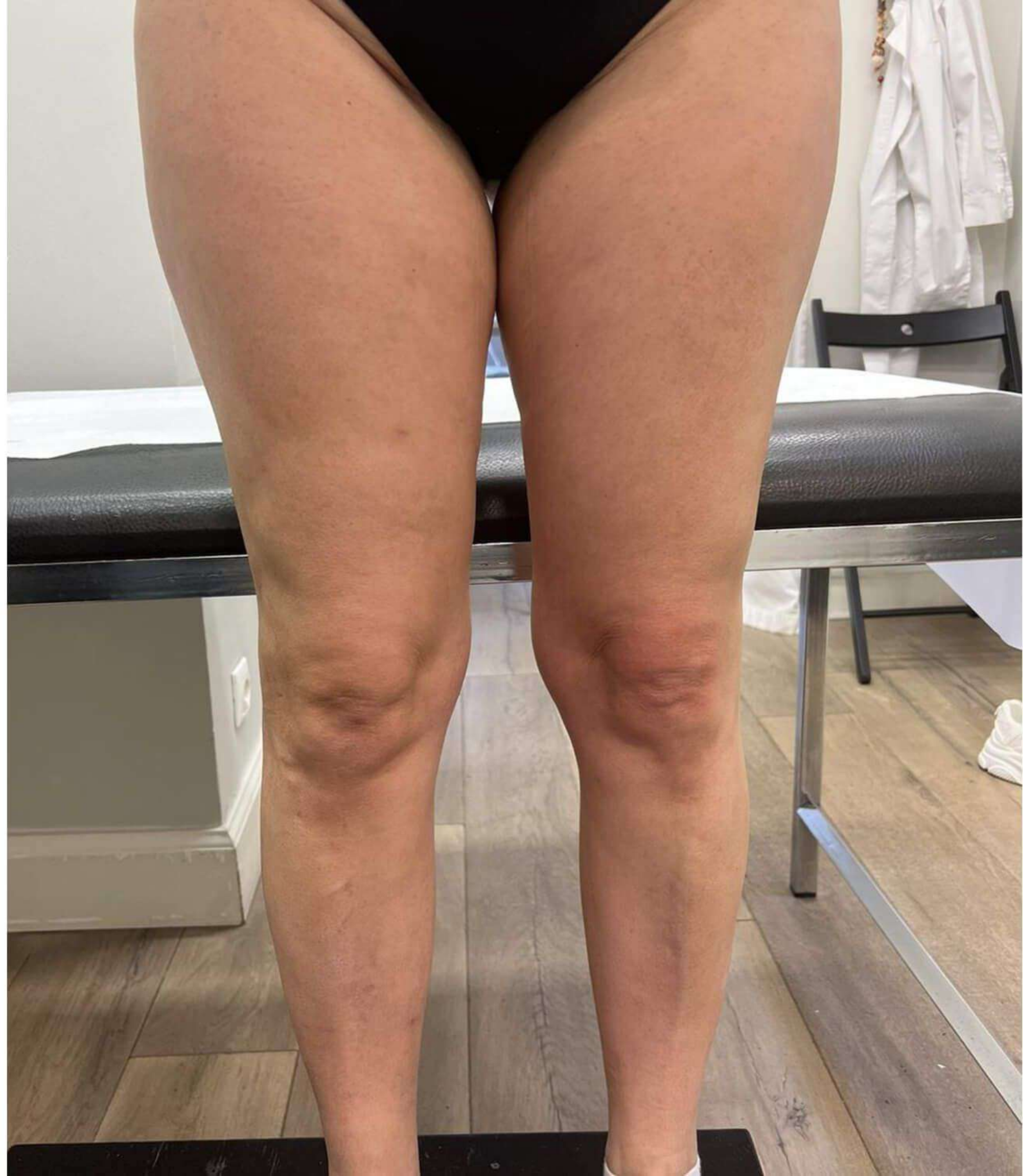
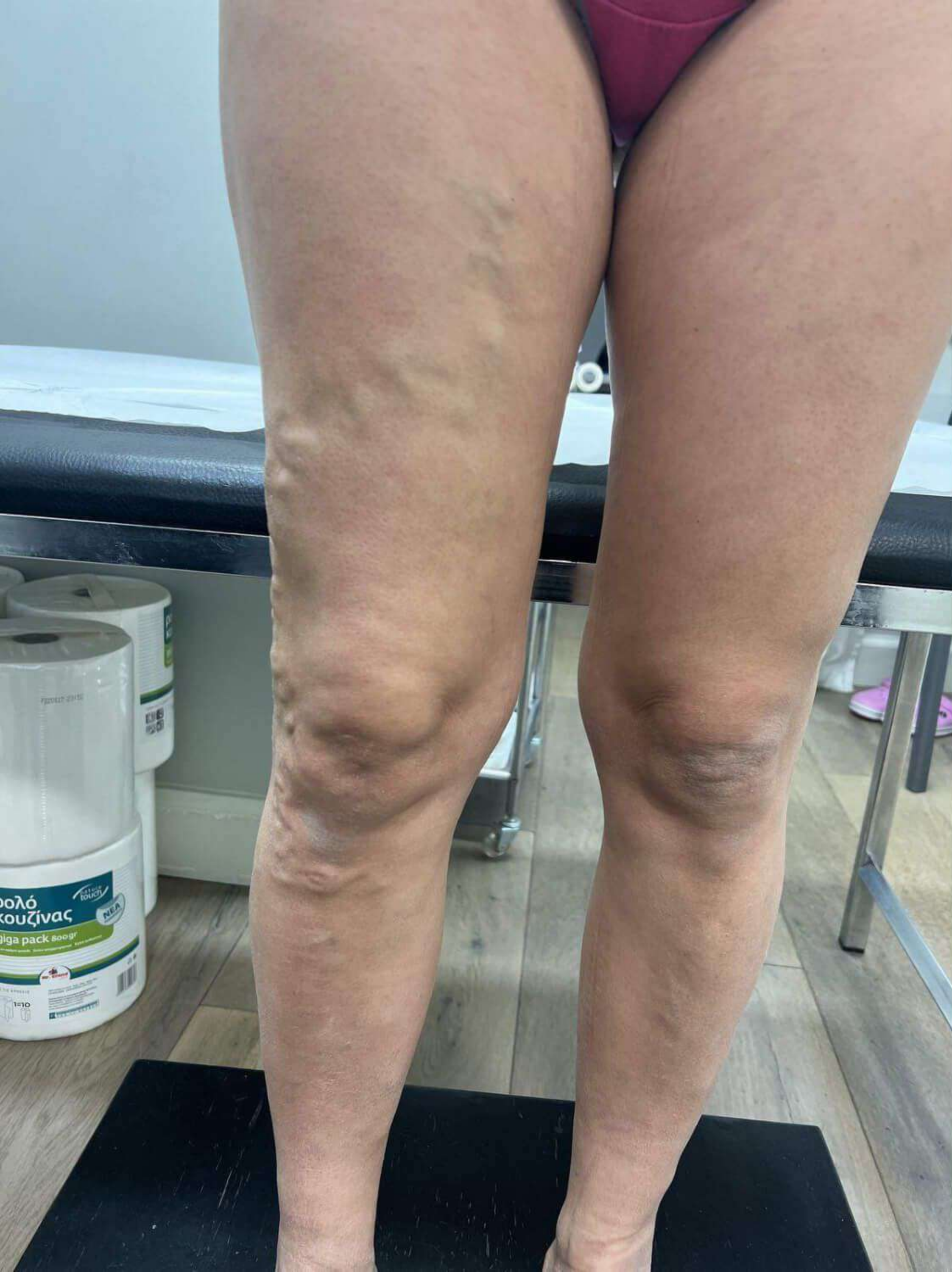
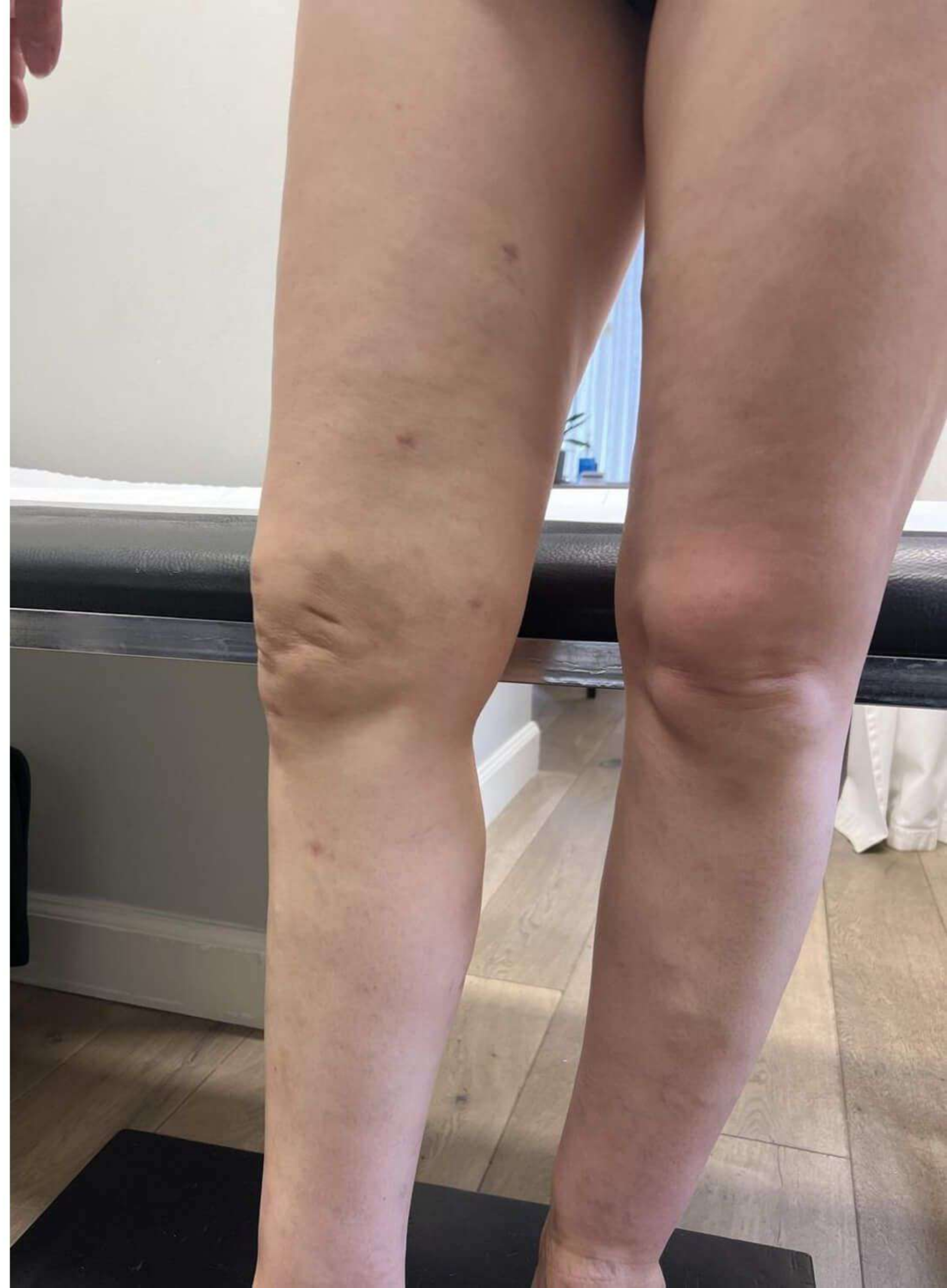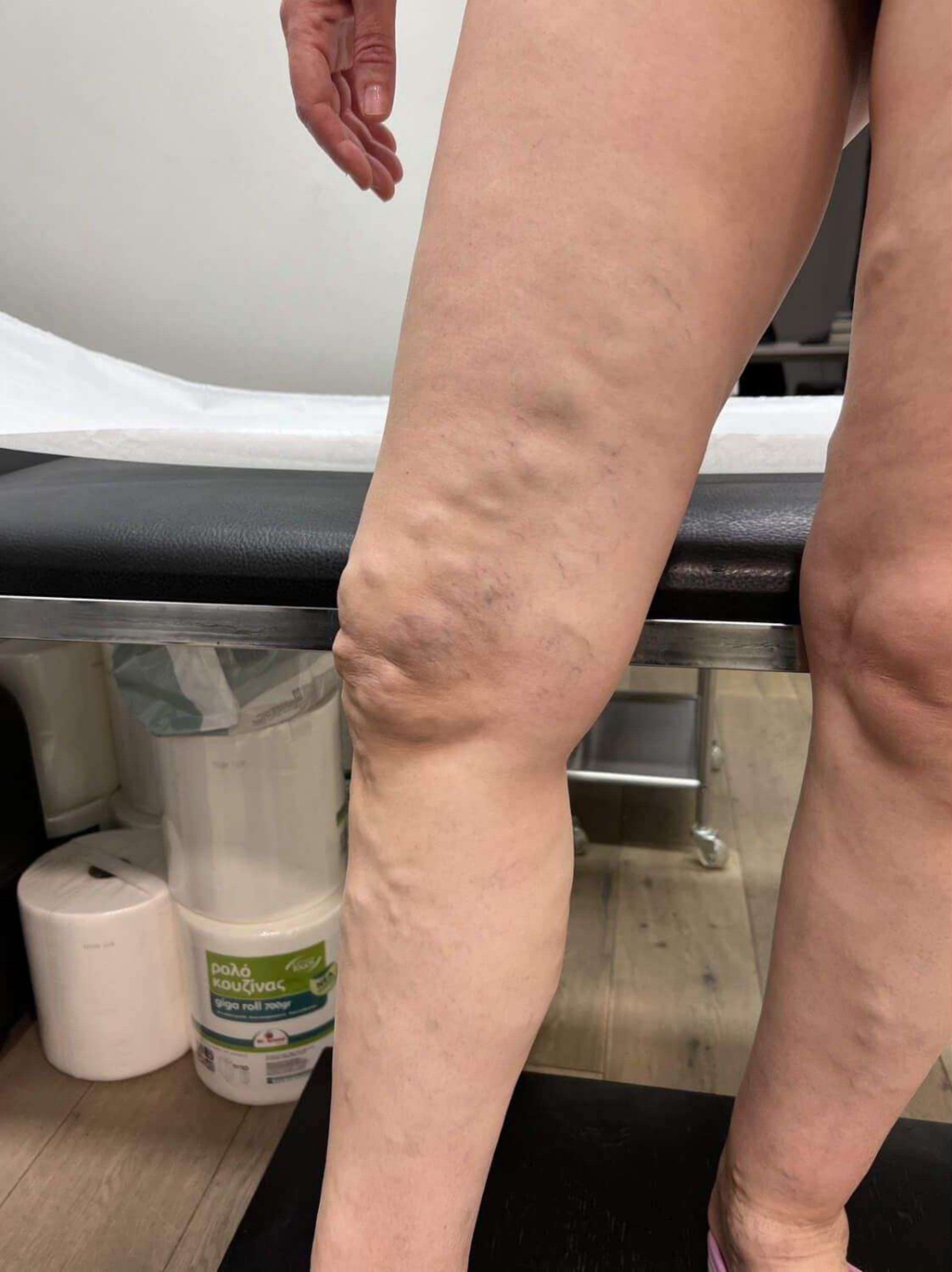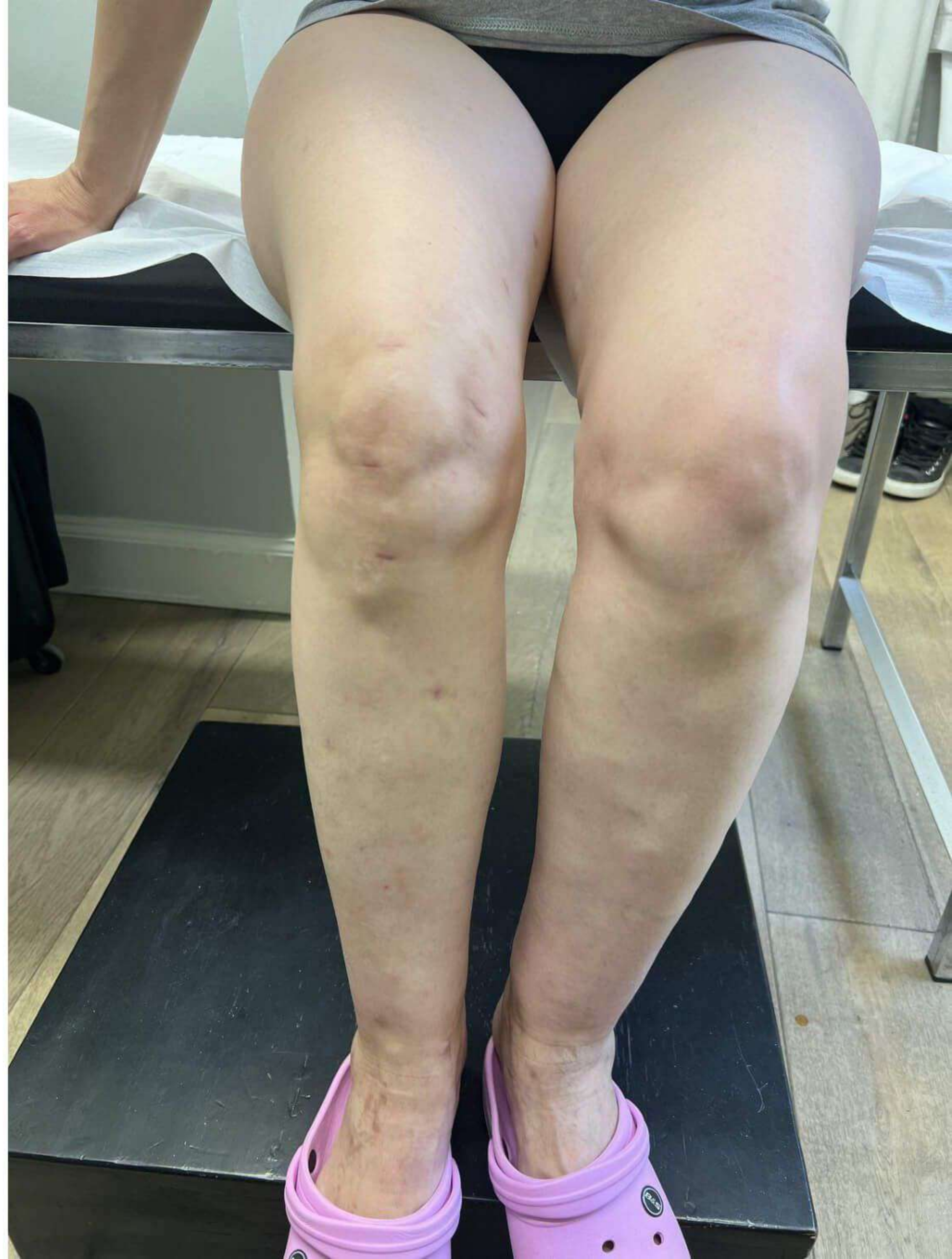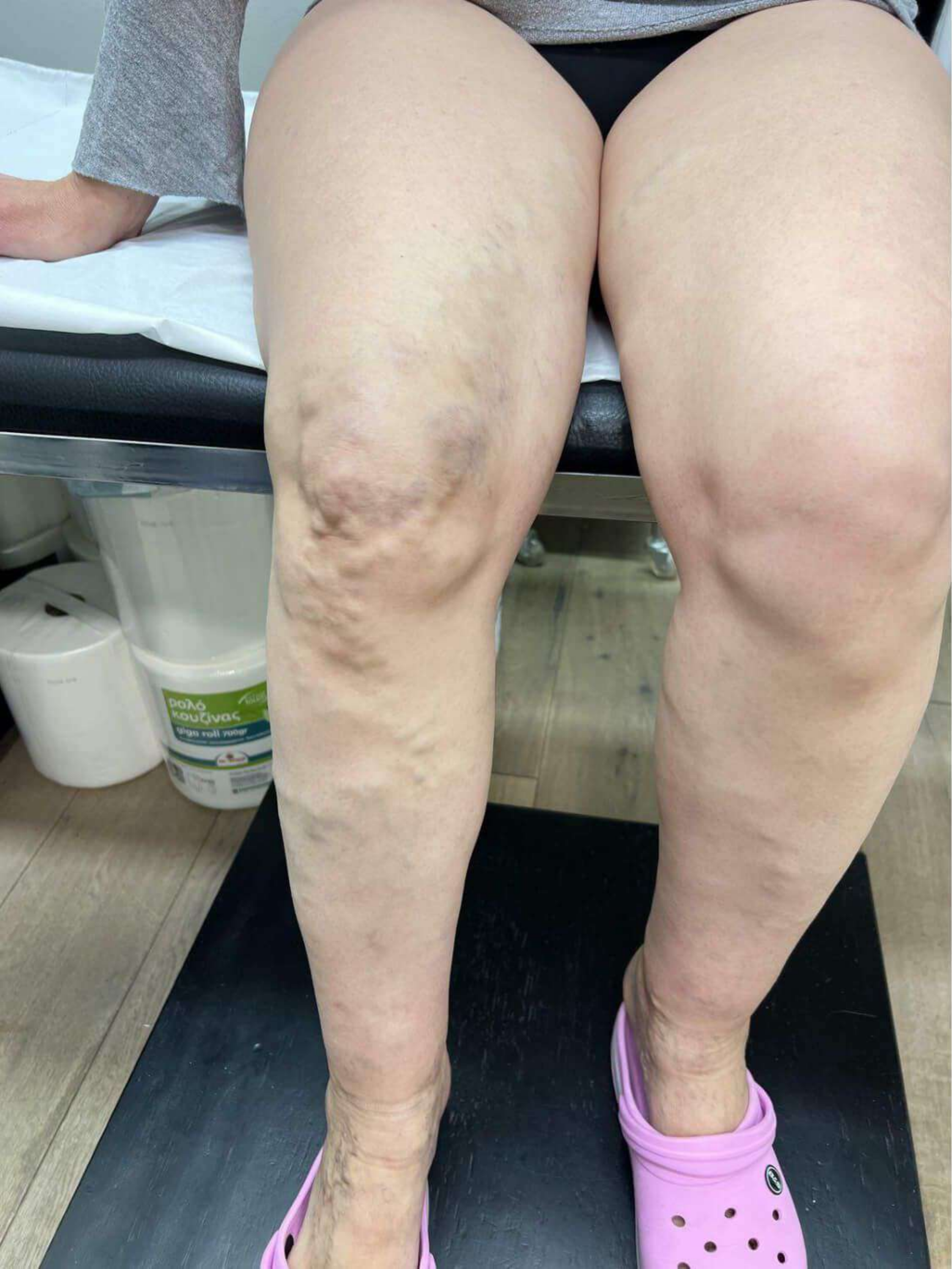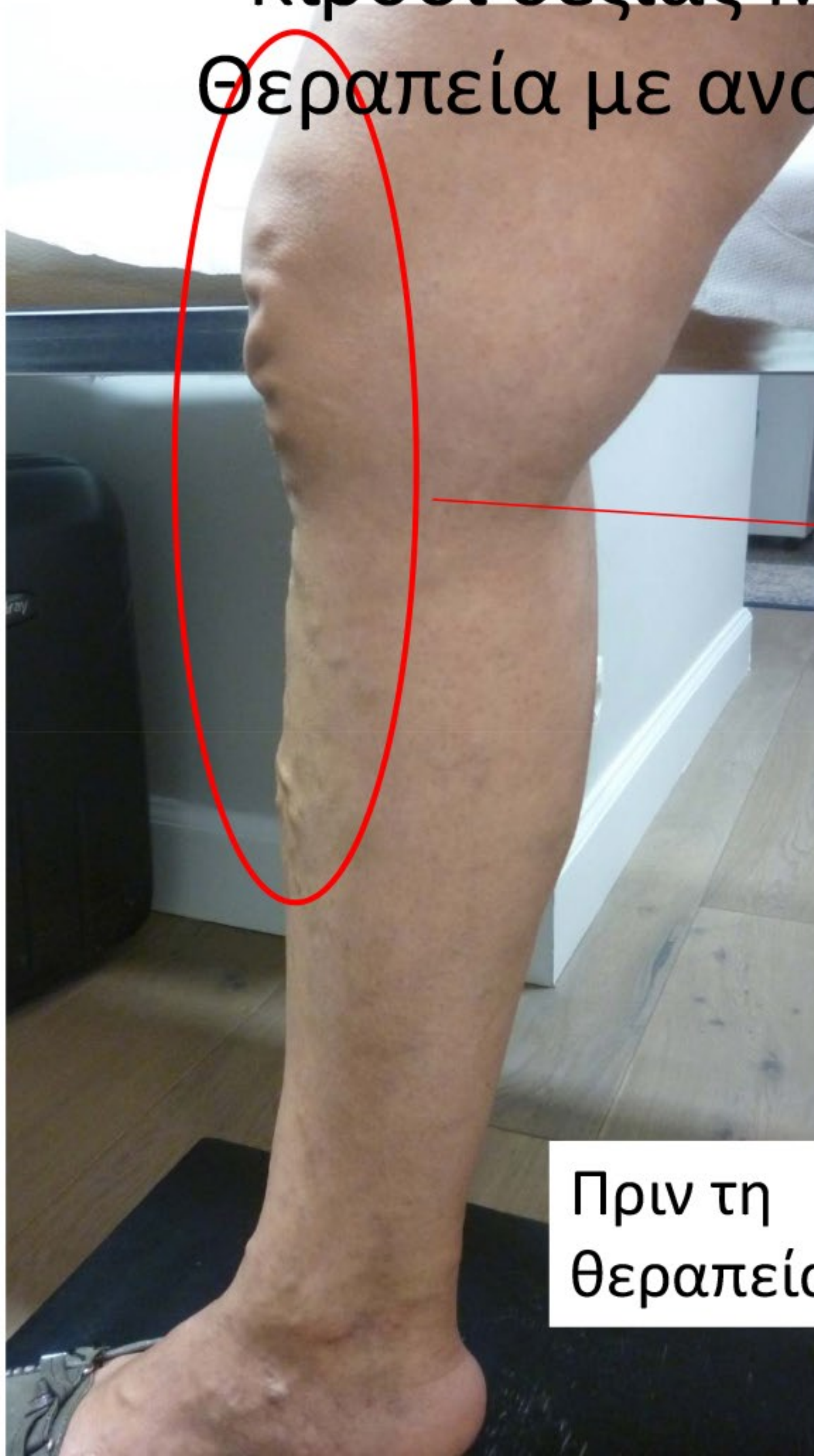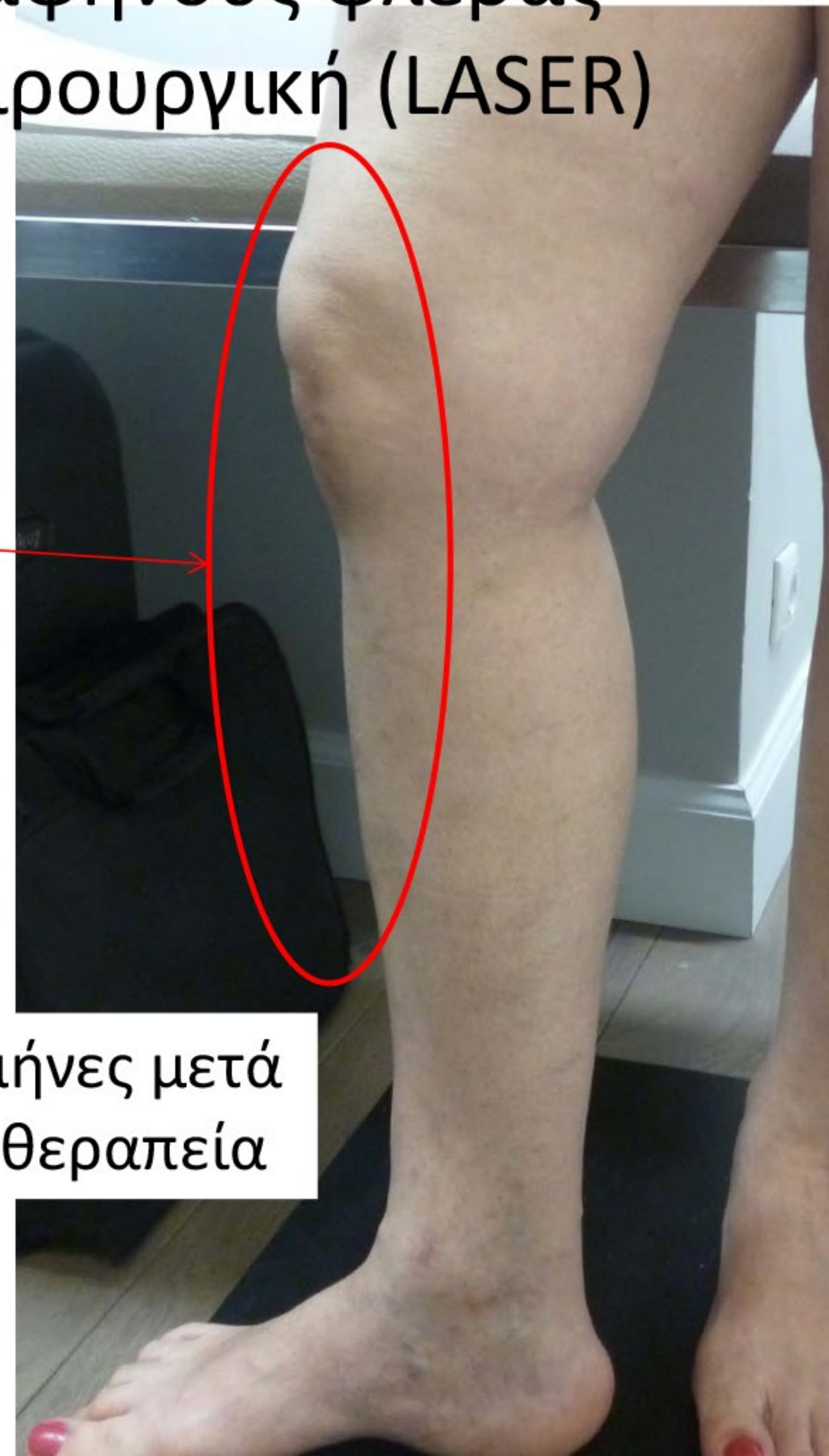Κιρσοί δεξιάς Μείζονος Σαφηνούς φλέβας Θεραπεία με αναίμακτη χειρουργική (LASER)

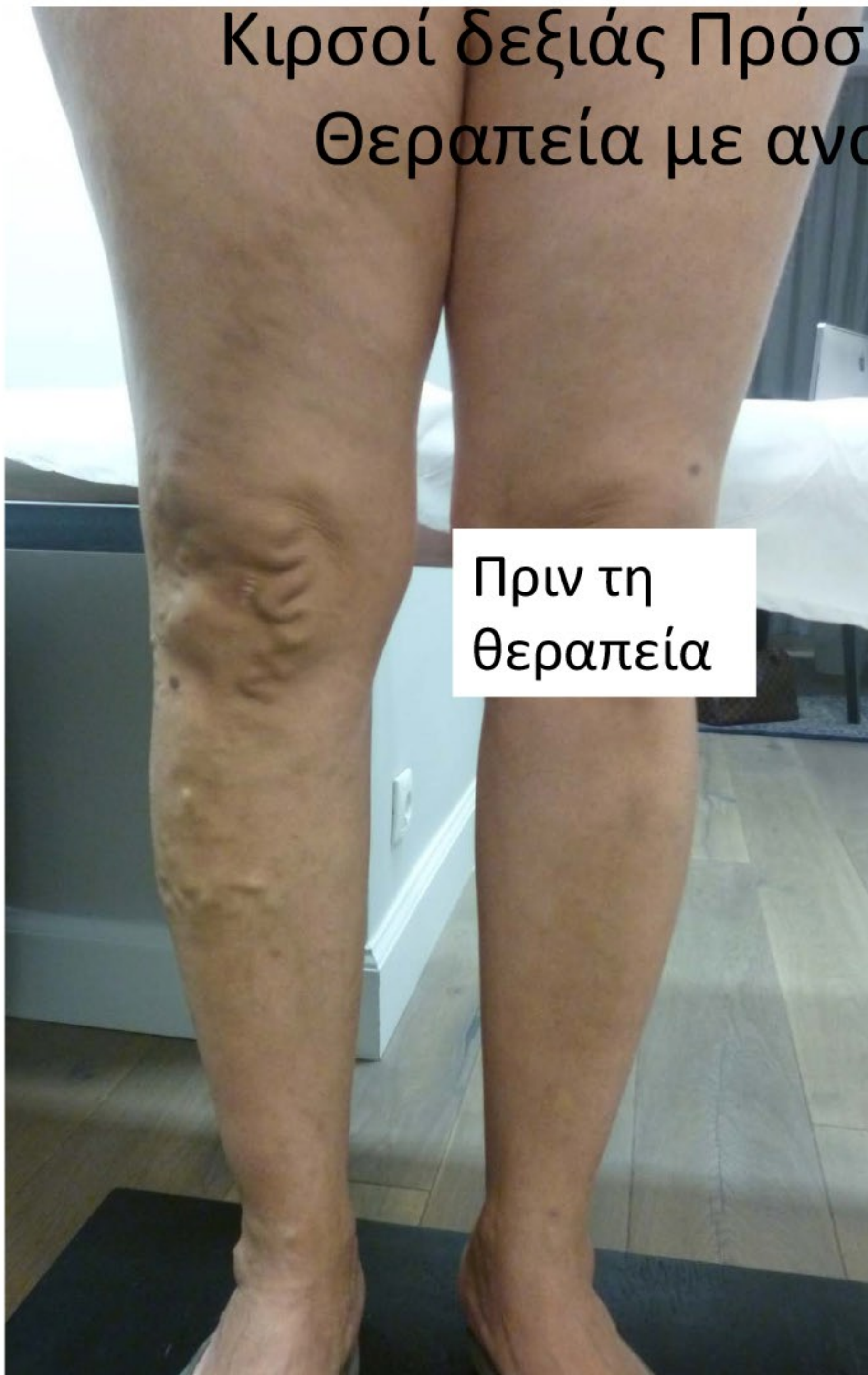

Πριν τη
θεραπεία

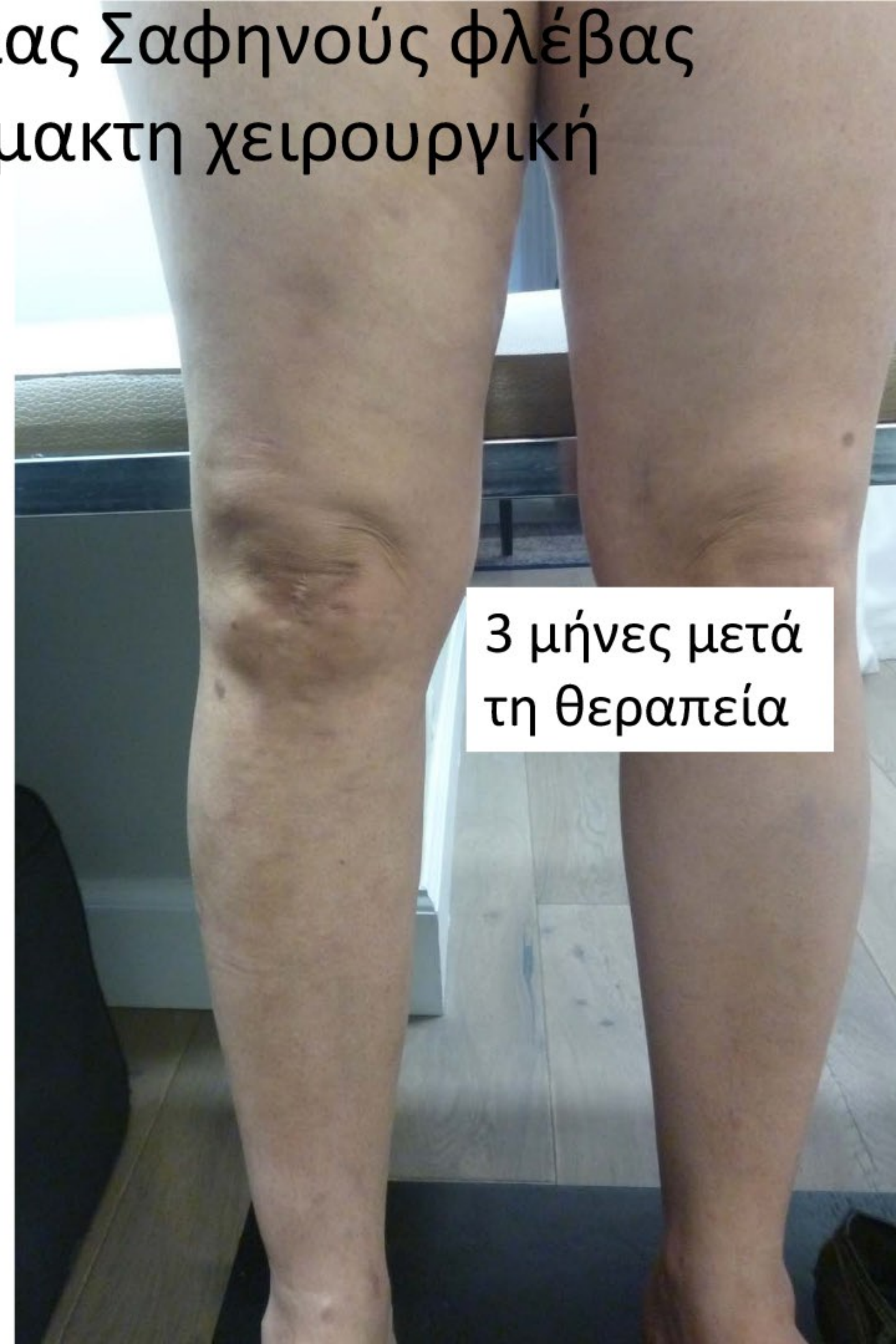

3 μήνες μετά
τη θεραπεία

Κιρσοί δεξιάς Πρόσθιας Σαφηνούς φλέβας
Θεραπεία με αναίμακτη χειρουργική

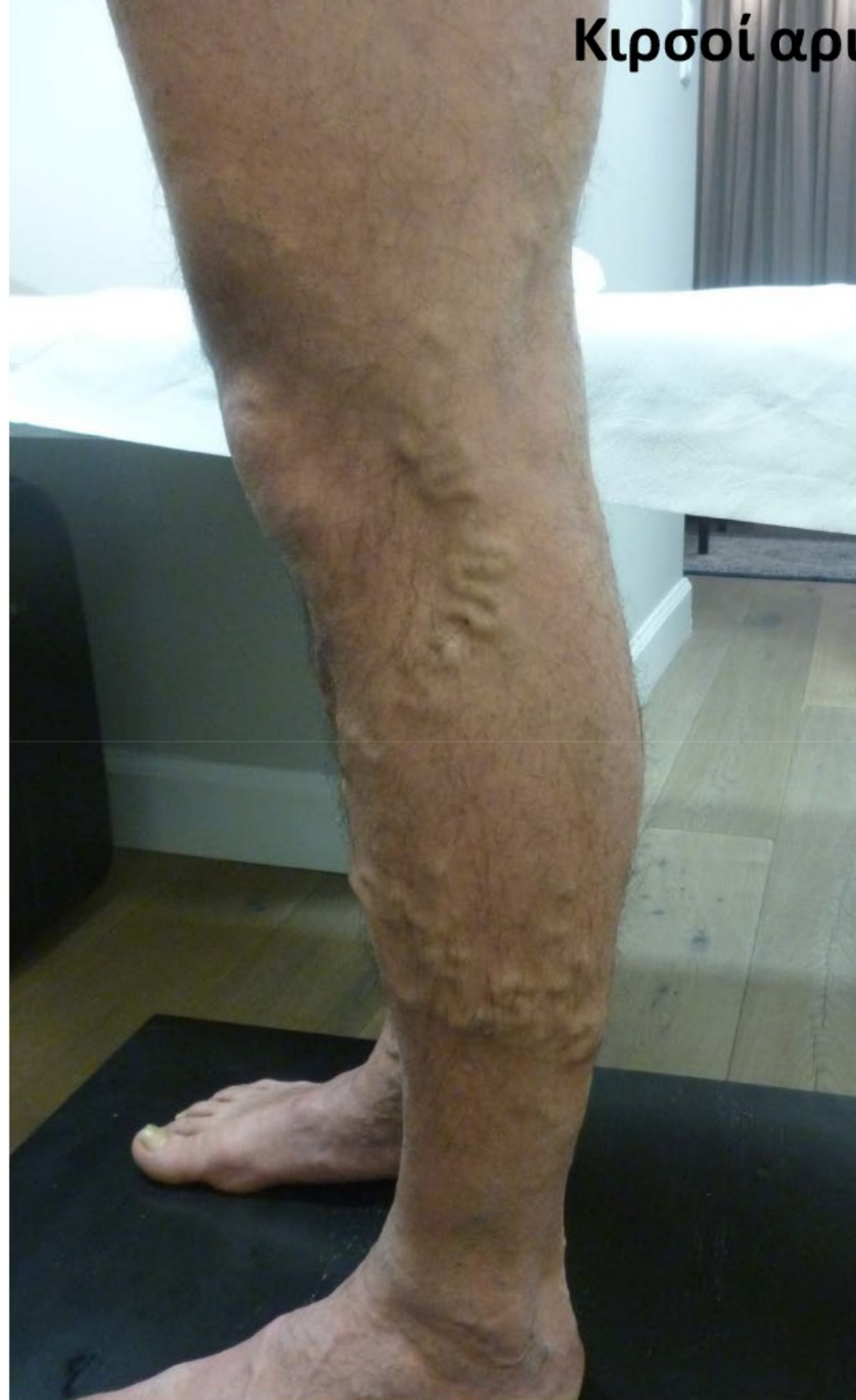

Πριν τη
θεραπεία

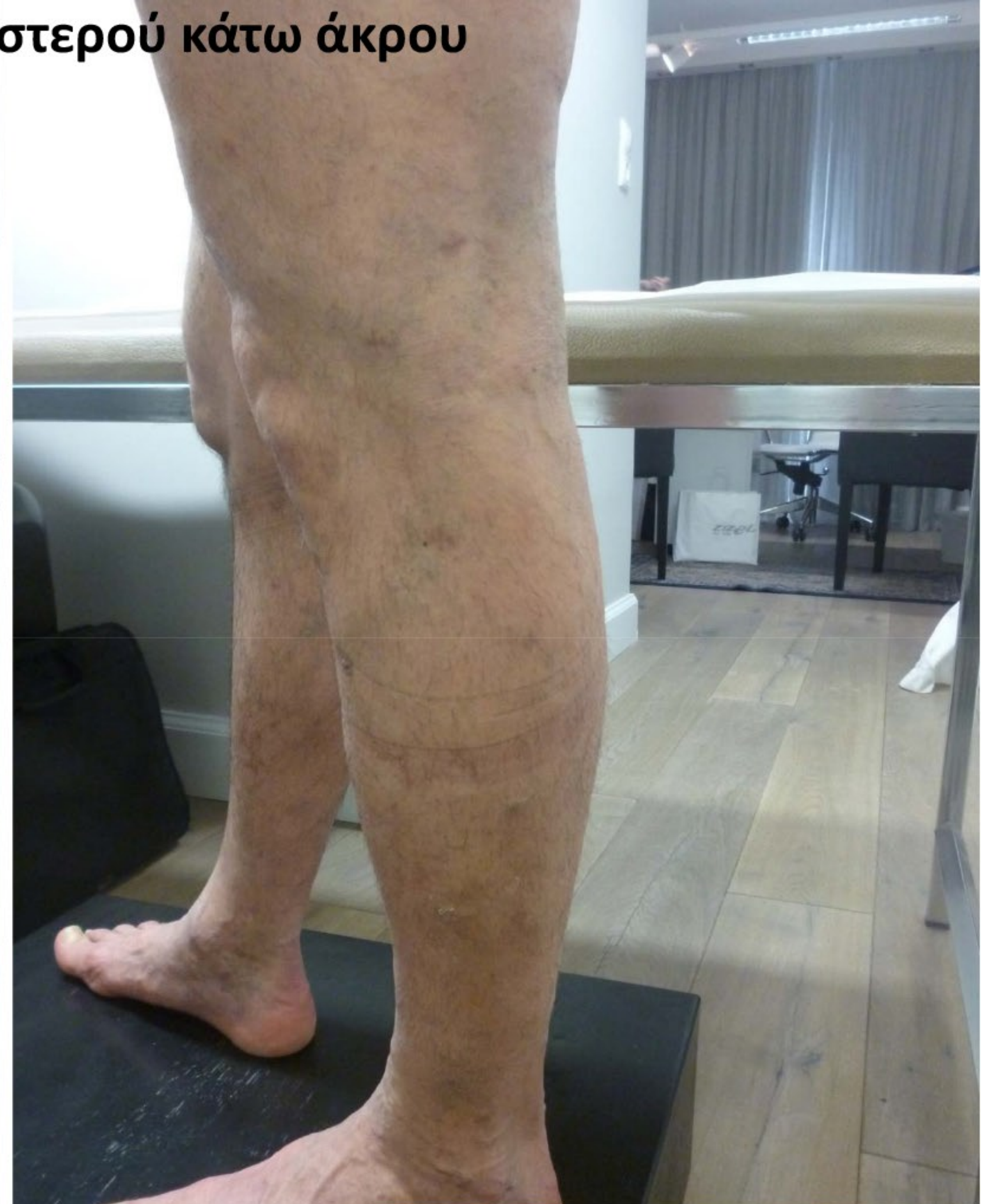

3 μήνες μετά
τη θεραπεία

Κιρσοί αριστερού κάτω άκρου

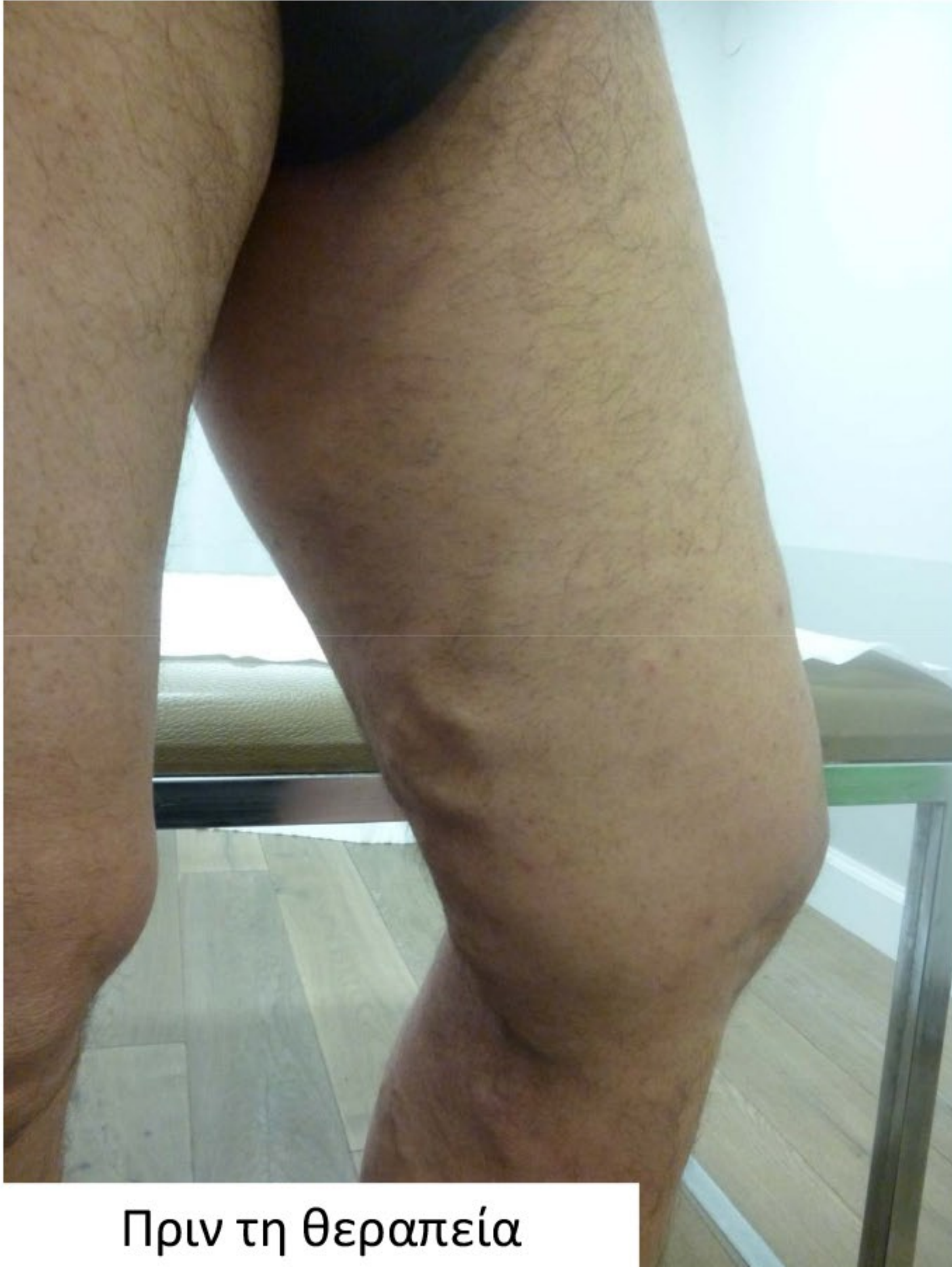

Πριν τη θεραπεία

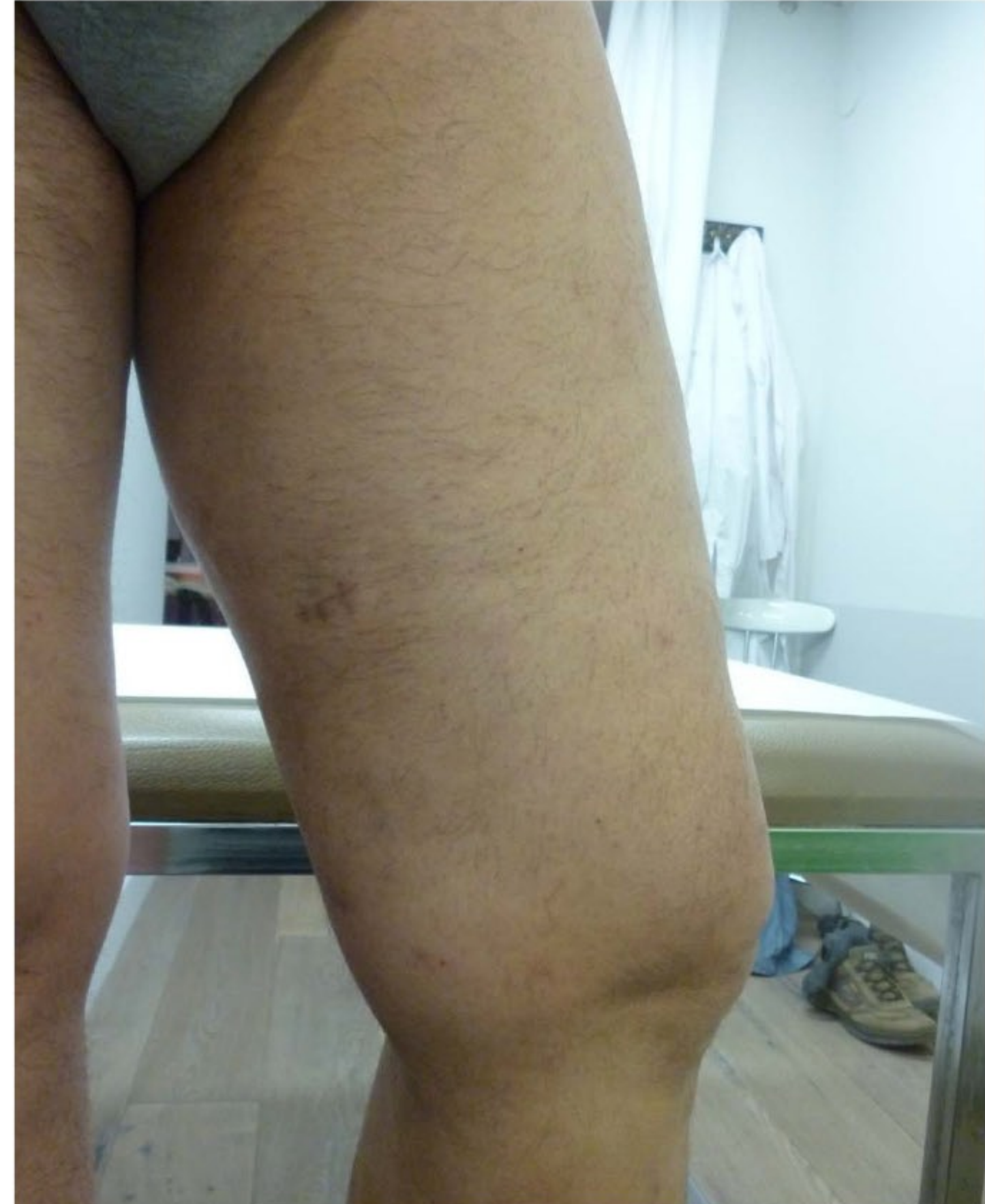

1 μήνα μετά τη θεραπεία

Κιρσοί αριστερού κάτω άκρου, αναίμακτη χειρουργική

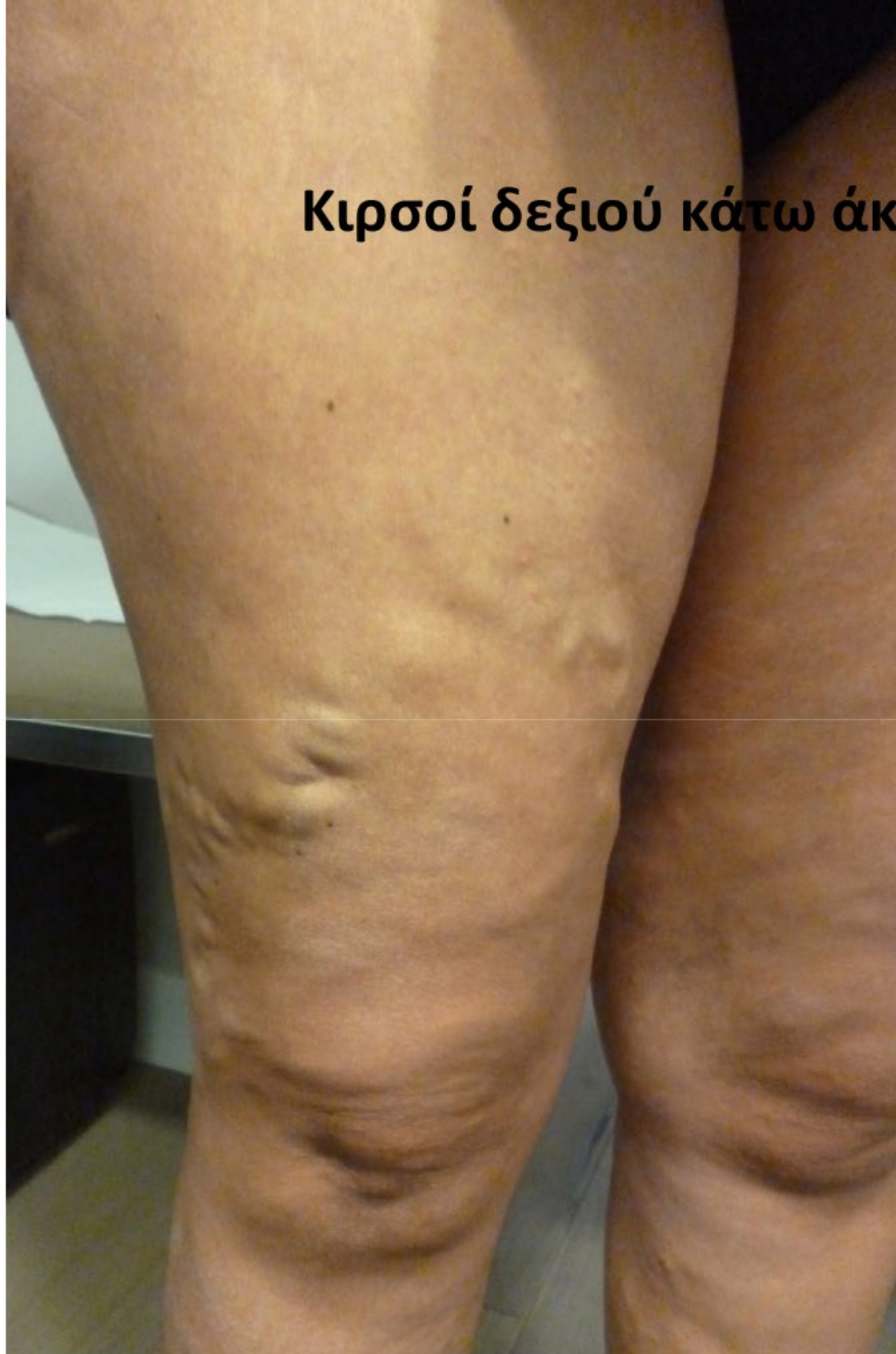

Πριν τη θεραπεία

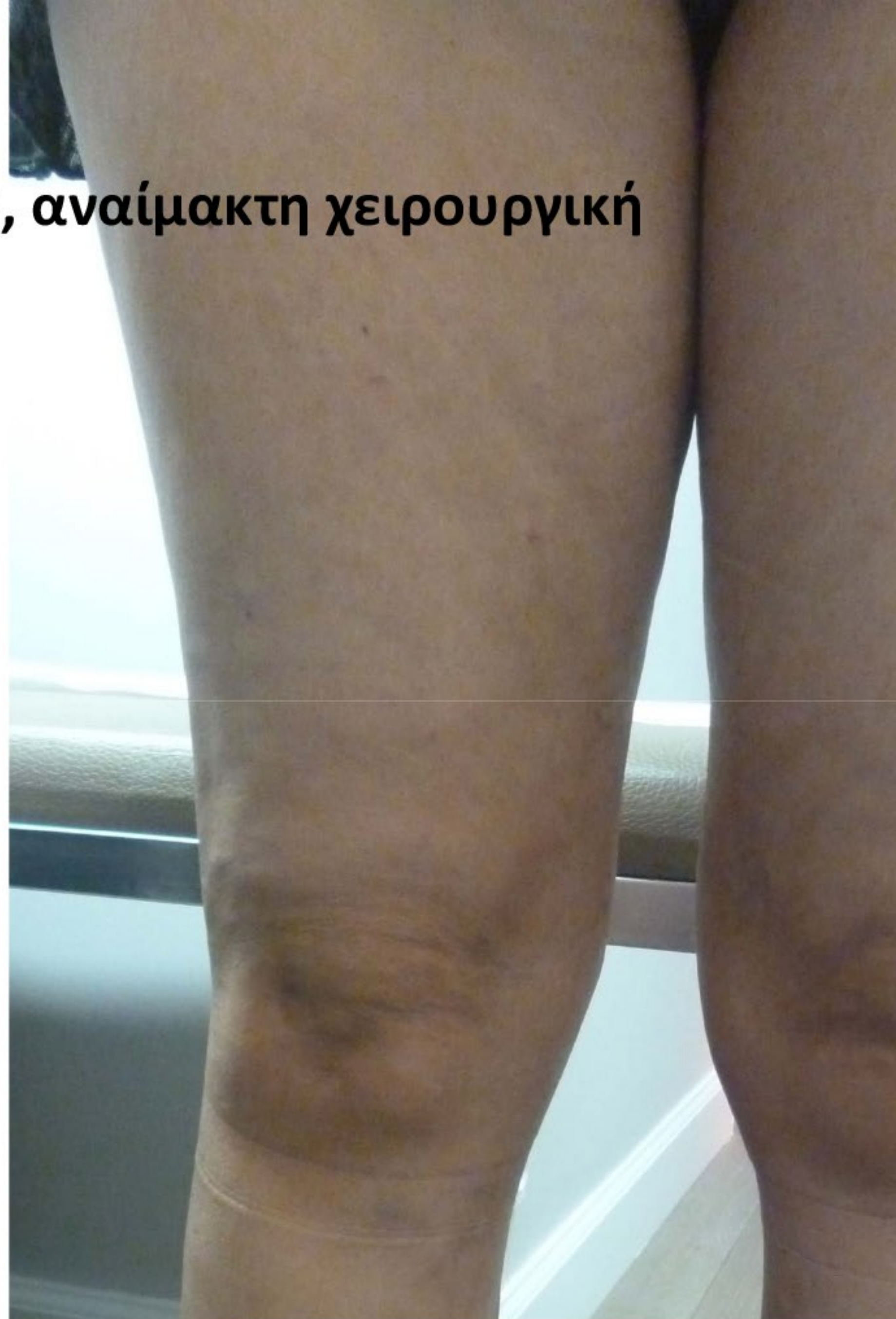

1 μήνα μετά τη θεραπεία

Κιρσοί δεξιού κάτω άκρου, αναίμακτη χειρουργική

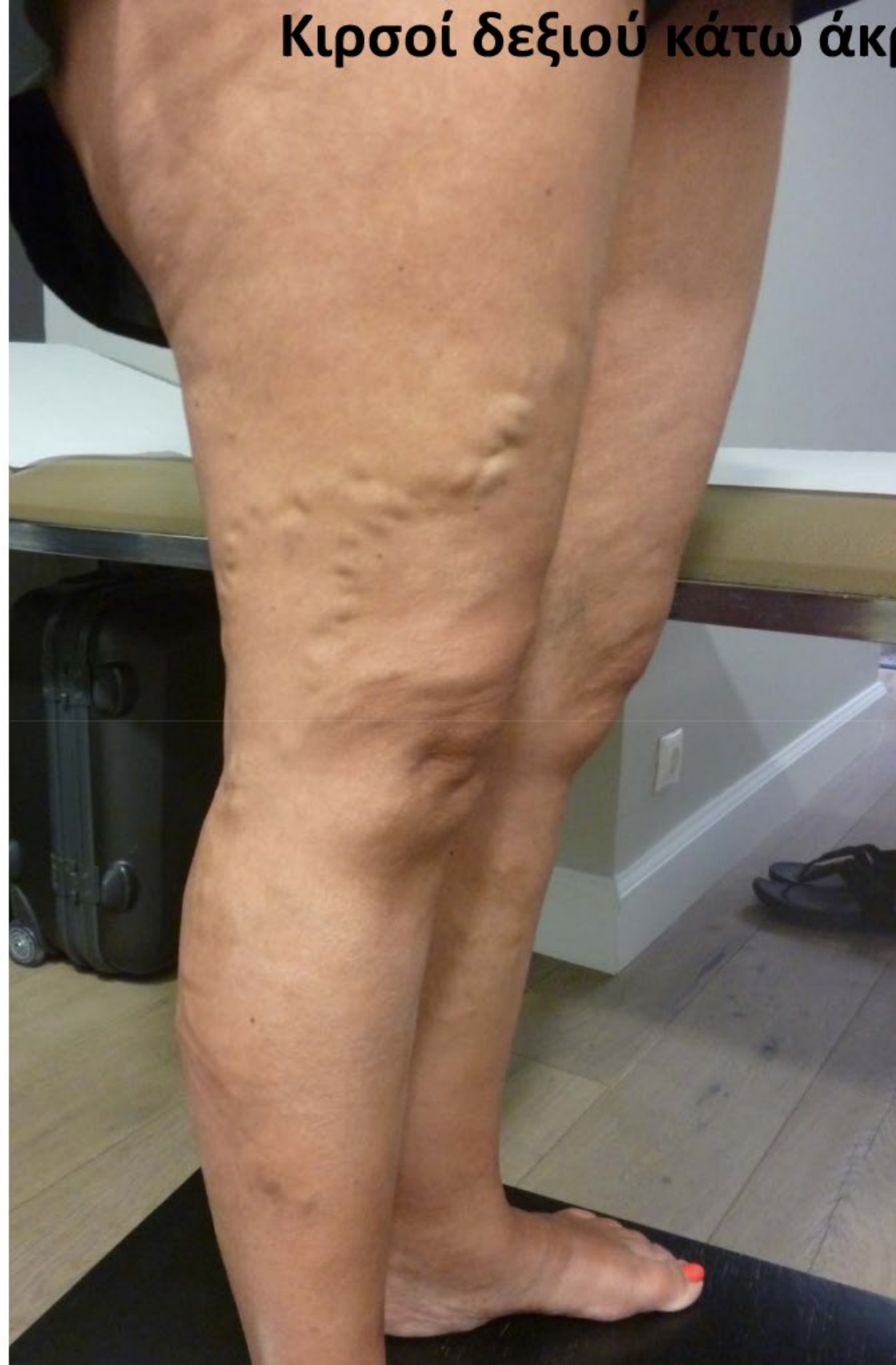

Πριν τη θεραπεία

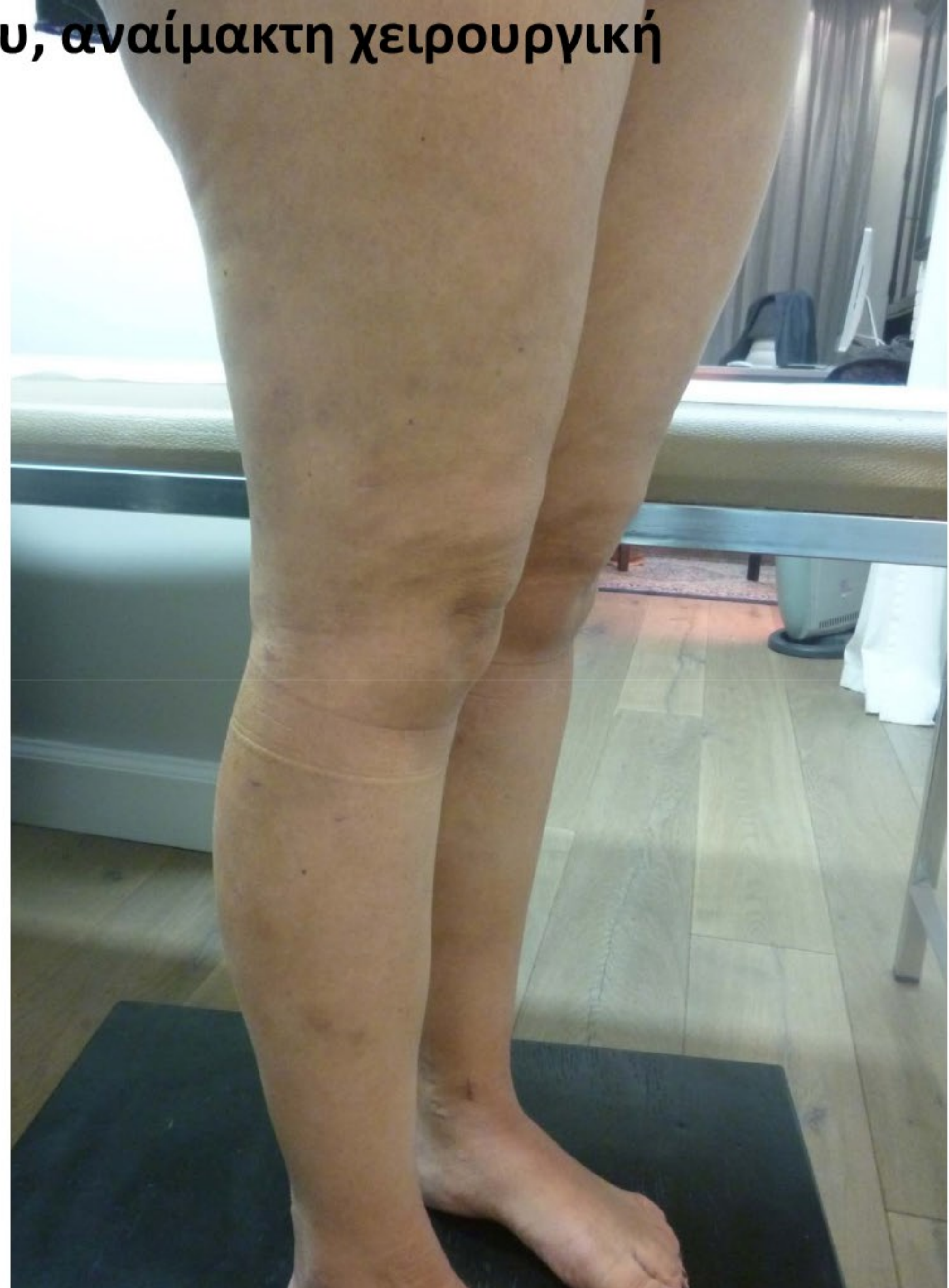

1 μήνα μετά τη θεραπεία

Κιρσοί δεξιού κάτω άκρου, αναίμακτη χειρουργική

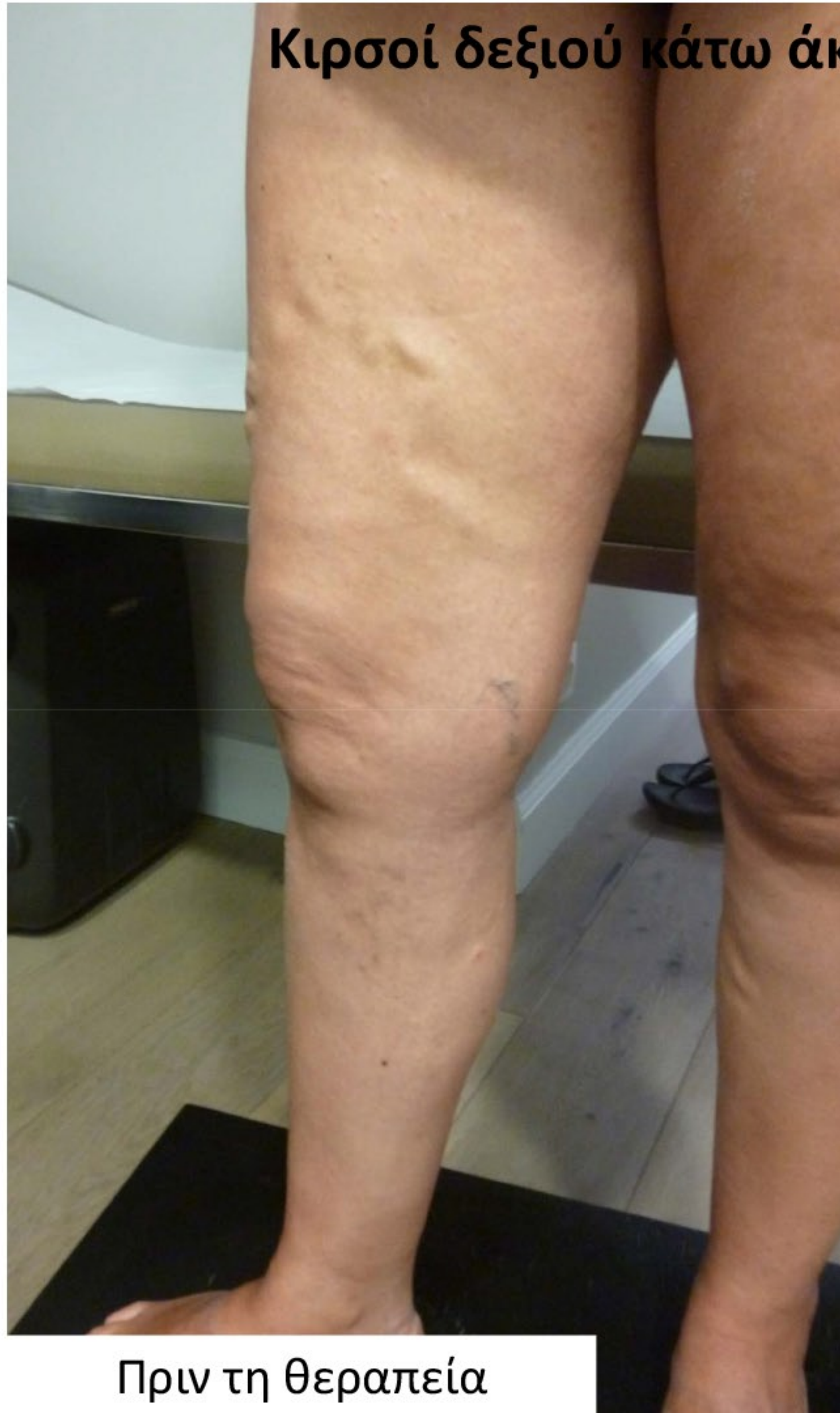

Πριν τη θεραπεία

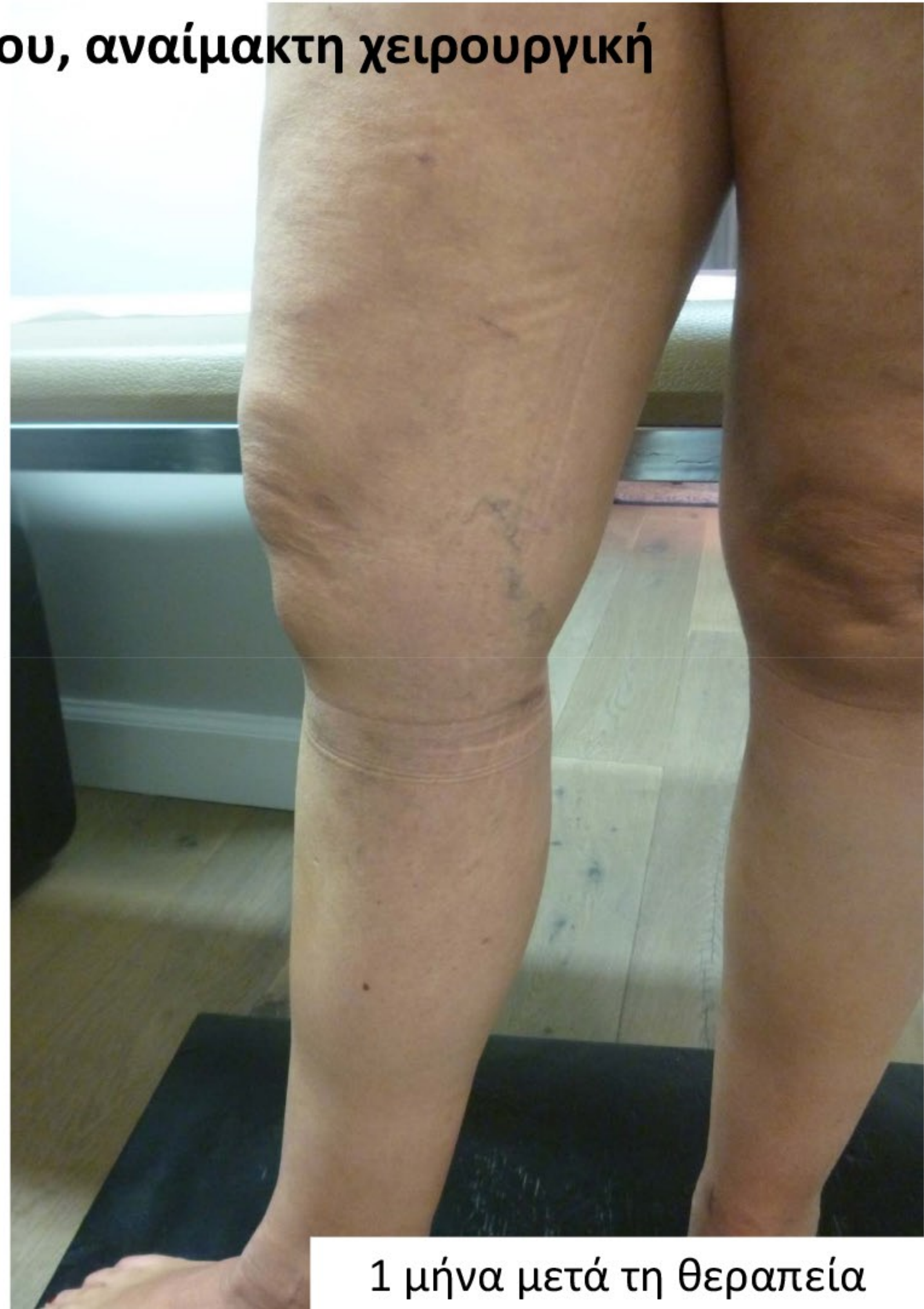

1 μήνα μετά τη θεραπεία

Κιρσοί δεξιού κάτω άκρου, αναίμακτη χειρουργική

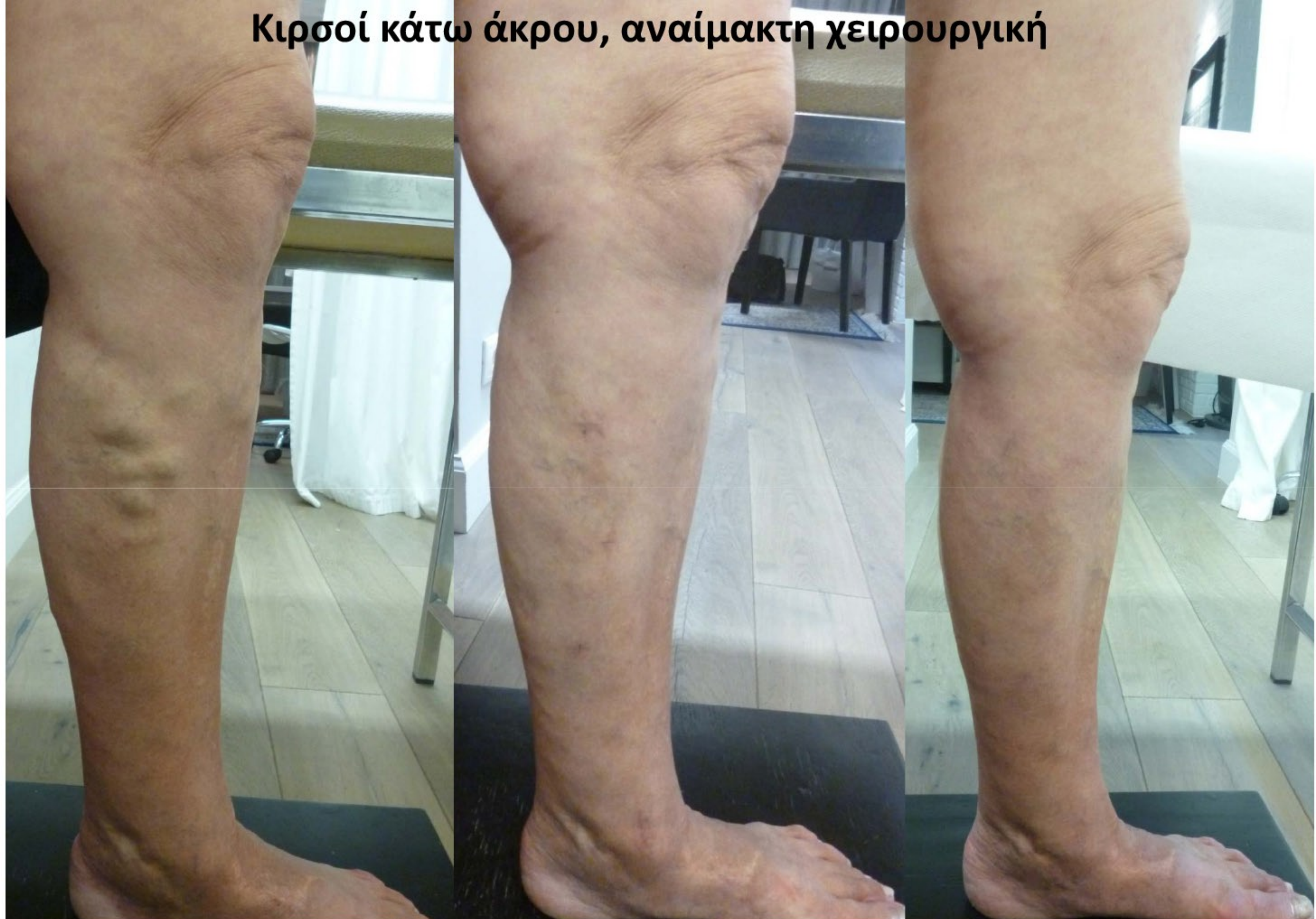

Πριν τη θεραπεία



1 μήνα μετά τη θεραπεία

Κιρσοί κάτω άκρου, αναίμακτη χειρουργική

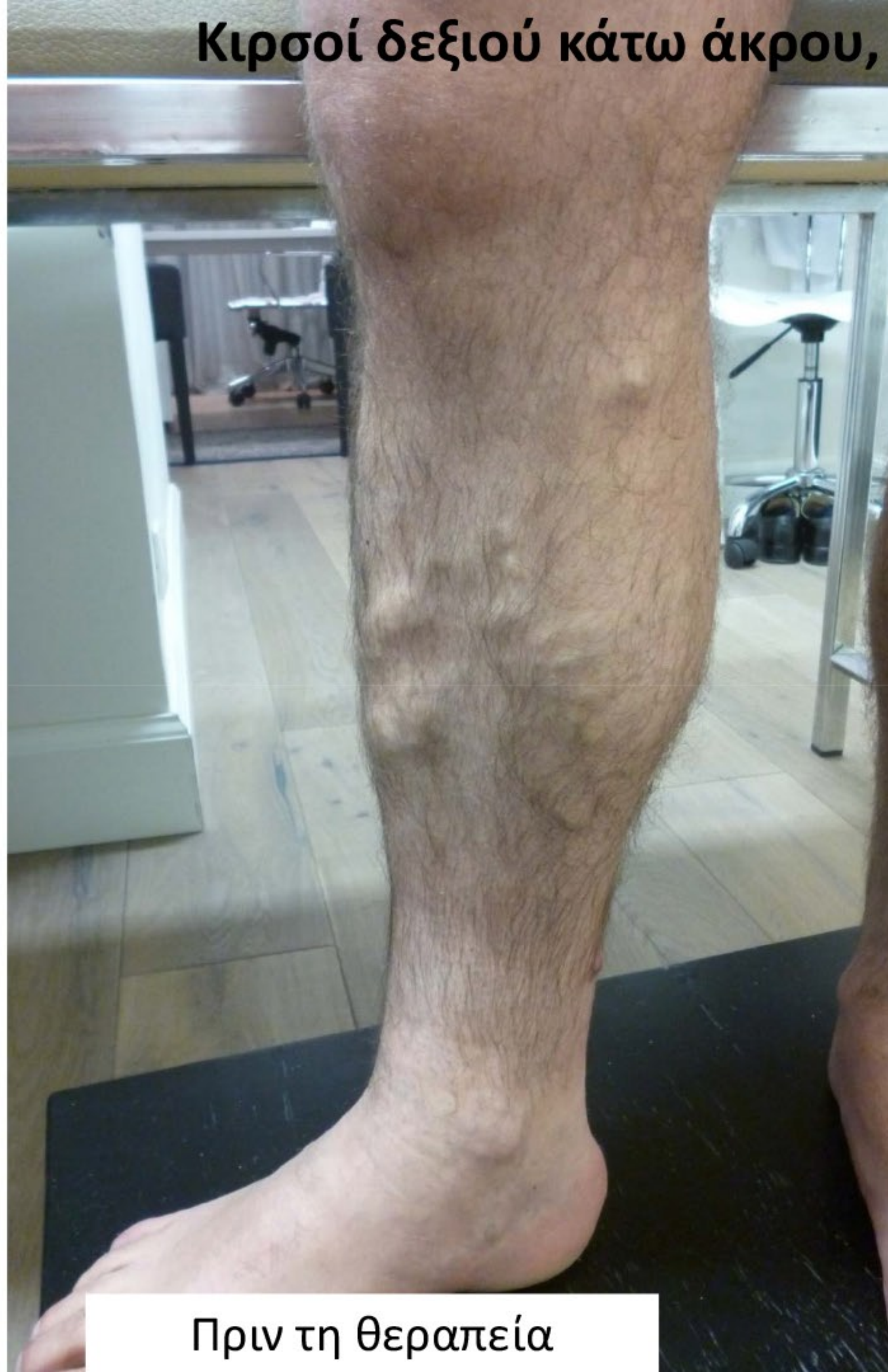

Πριν τη θεραπεία

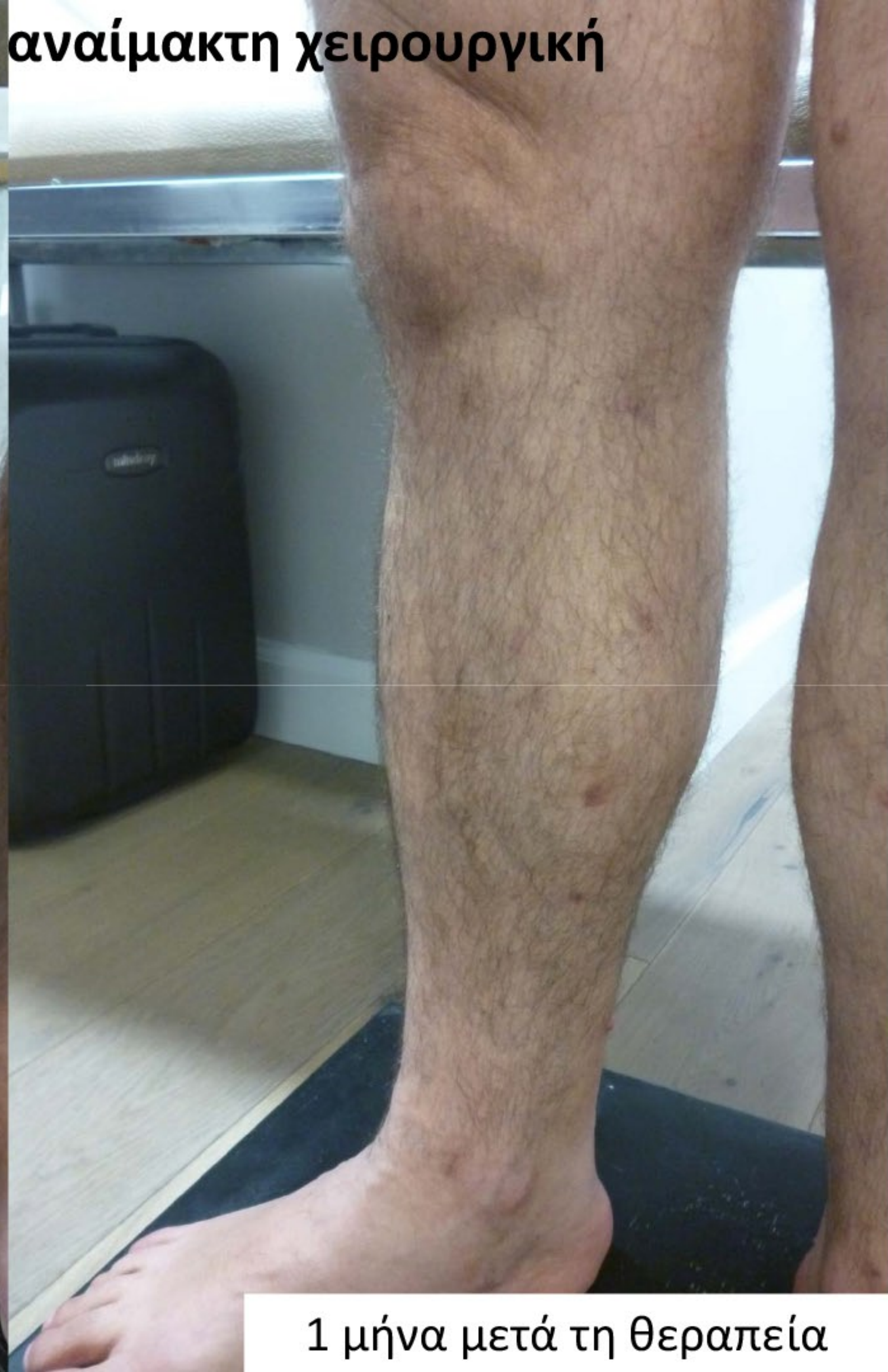1 μήνα μετά τη θεραπεία

3 μήνες μετά τη θεραπεία

Κιρσοί δεξιού κάτω άκρου, αναίμακτη χειρουργική

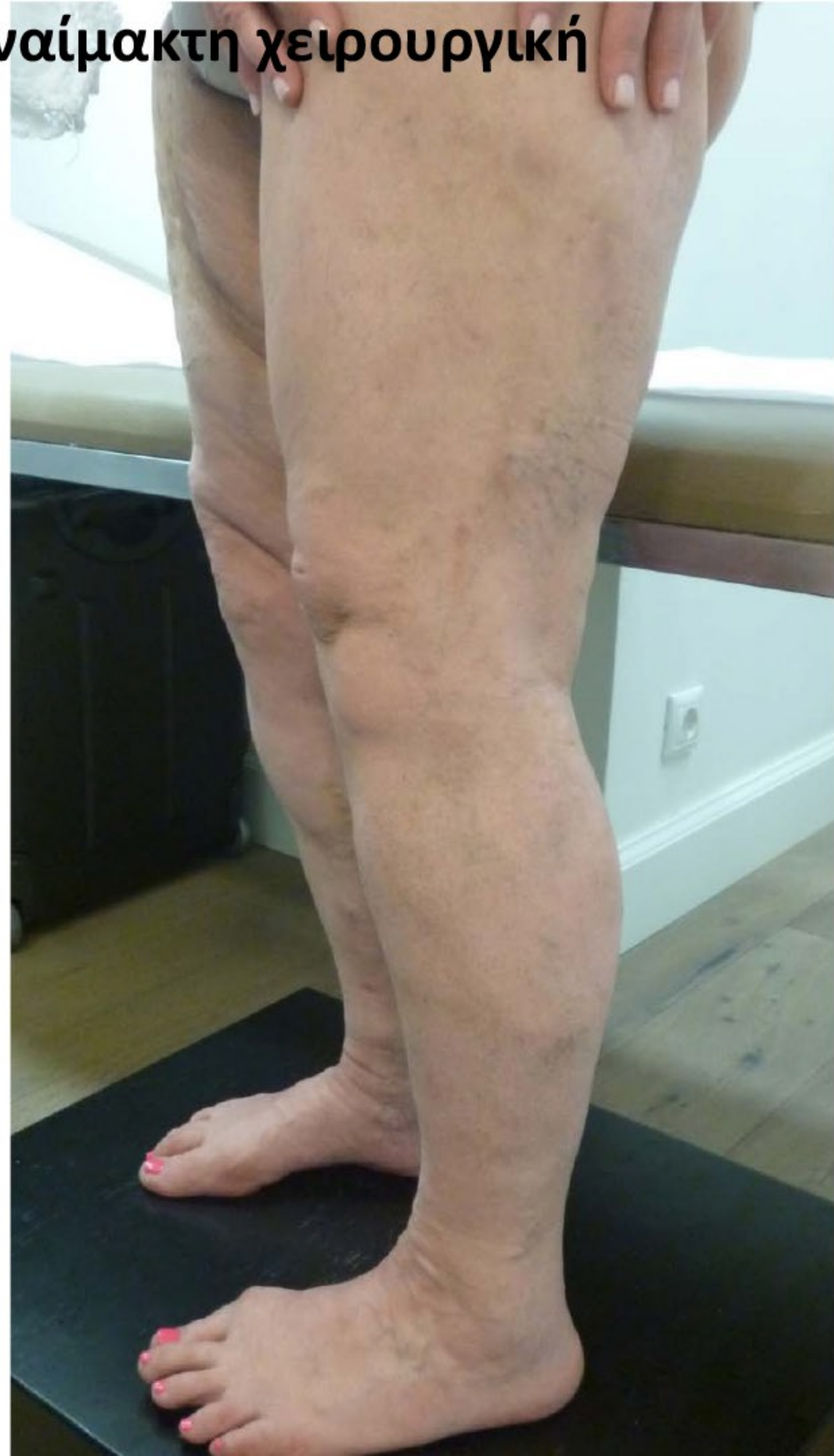
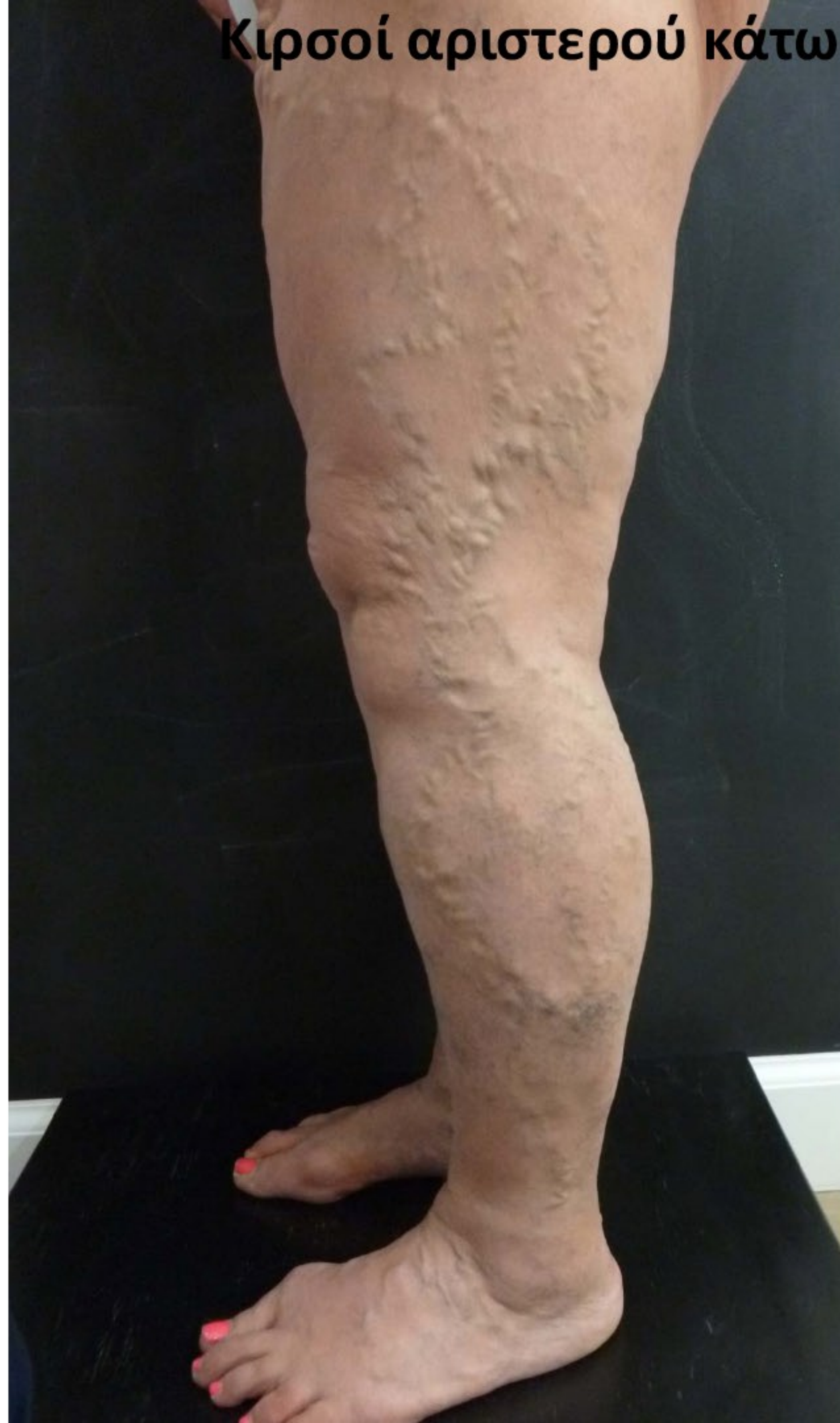
Πριν τη θεραπεία

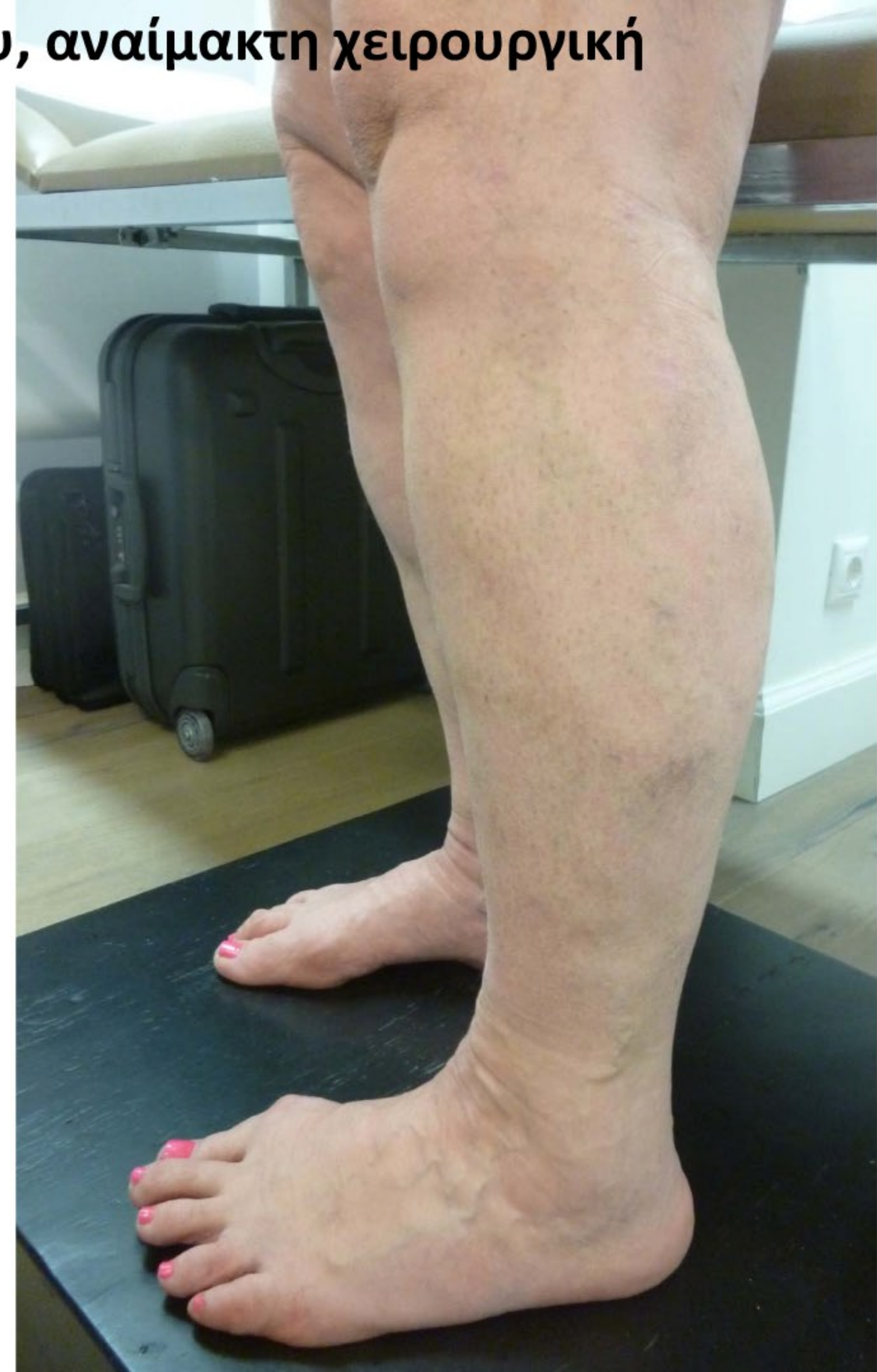
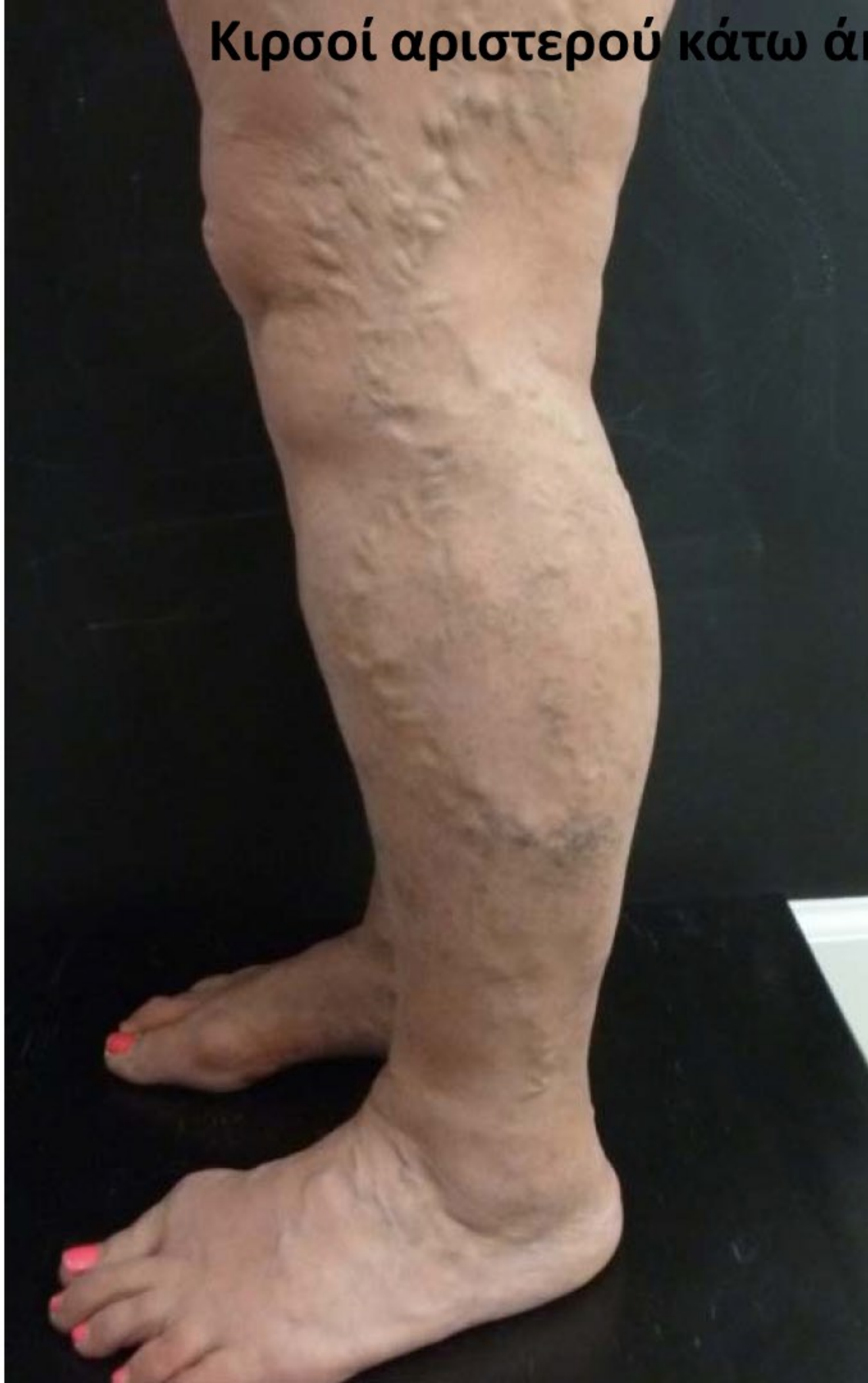
1 μήνα μετά τη θεραπεία

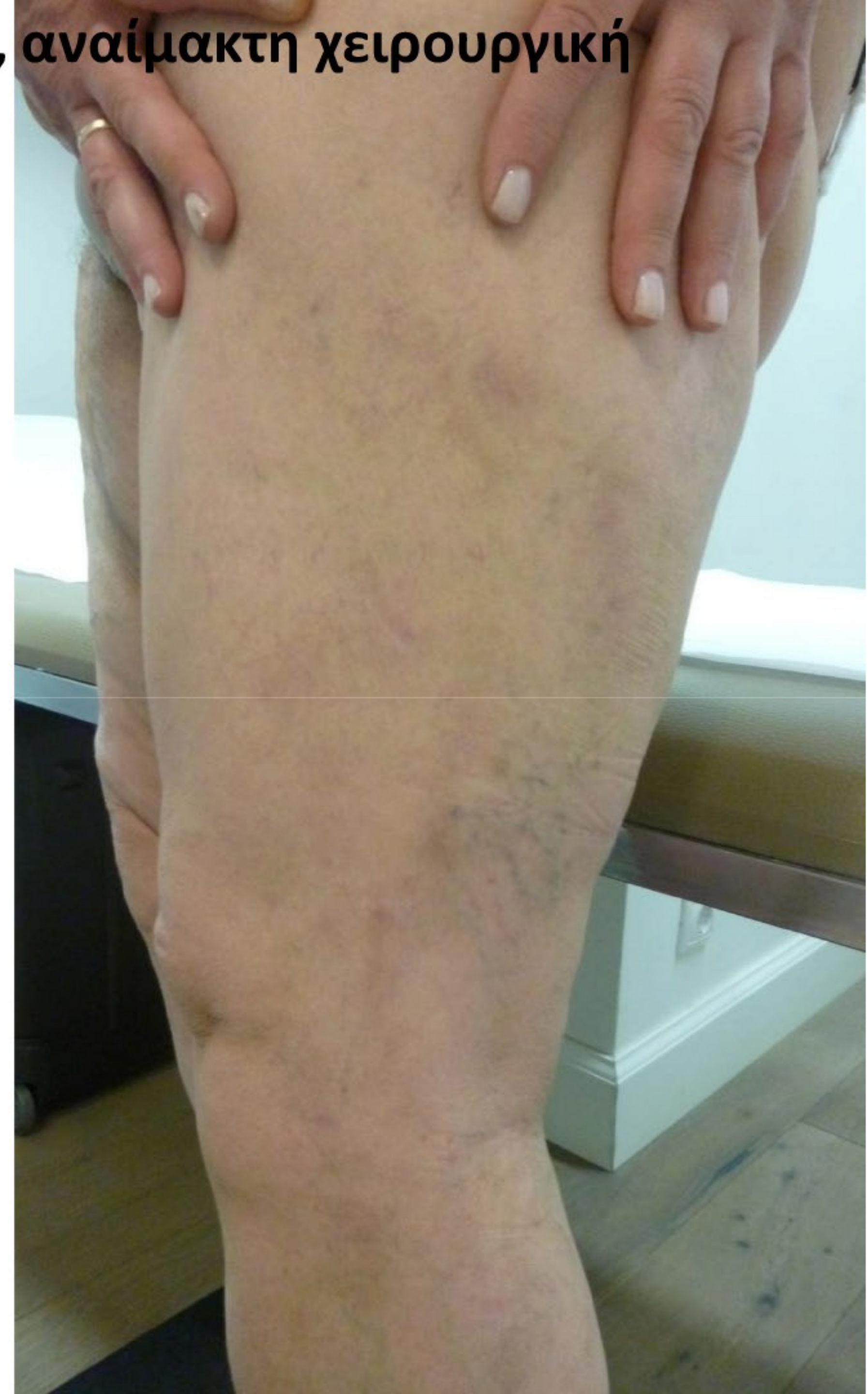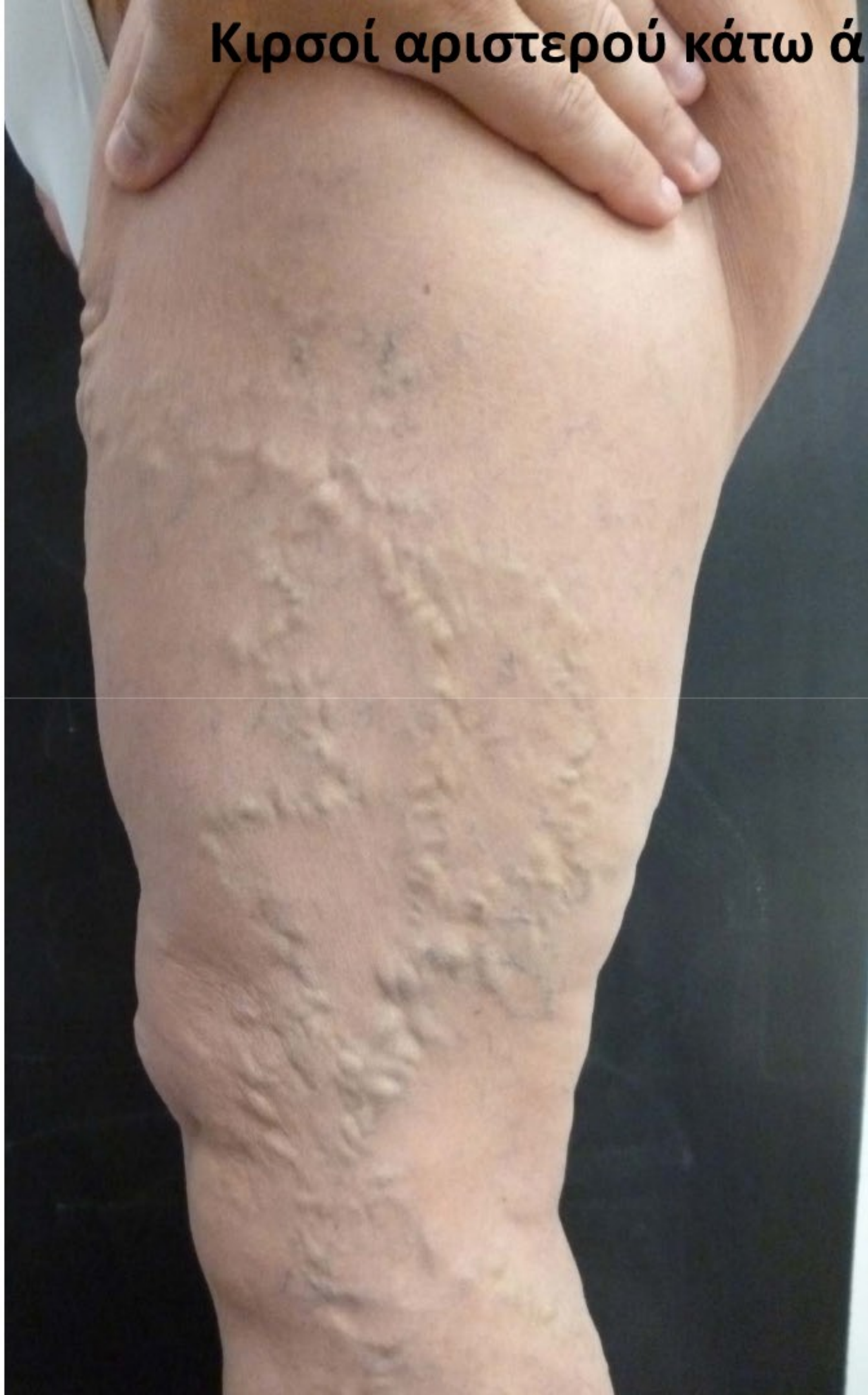Κιρσοί αριστερού κάτω άκρου, αναίμακτη χειρουργική



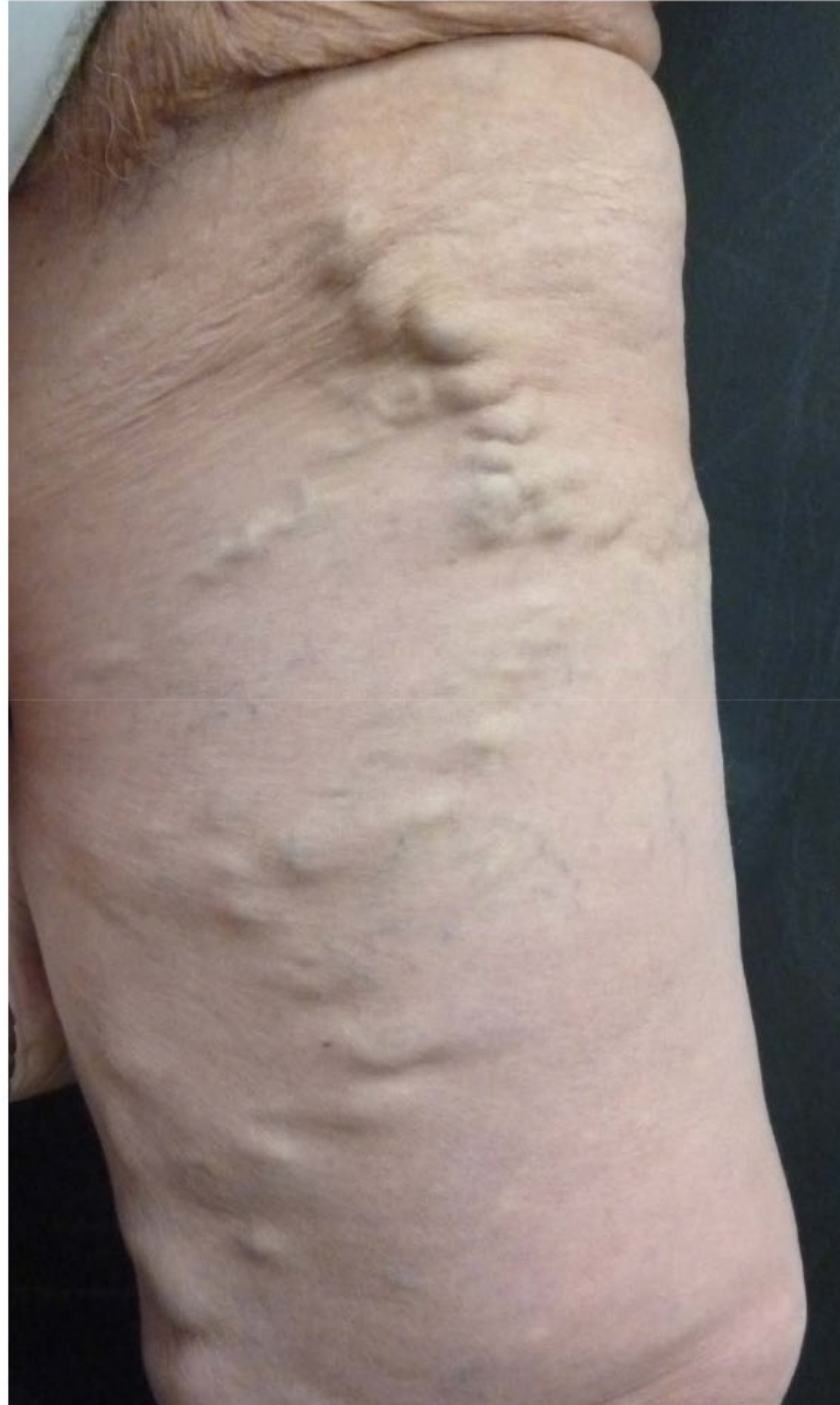Κιρσοί αριστερού κάτω άκρου, αναίμακτη χειρουργική



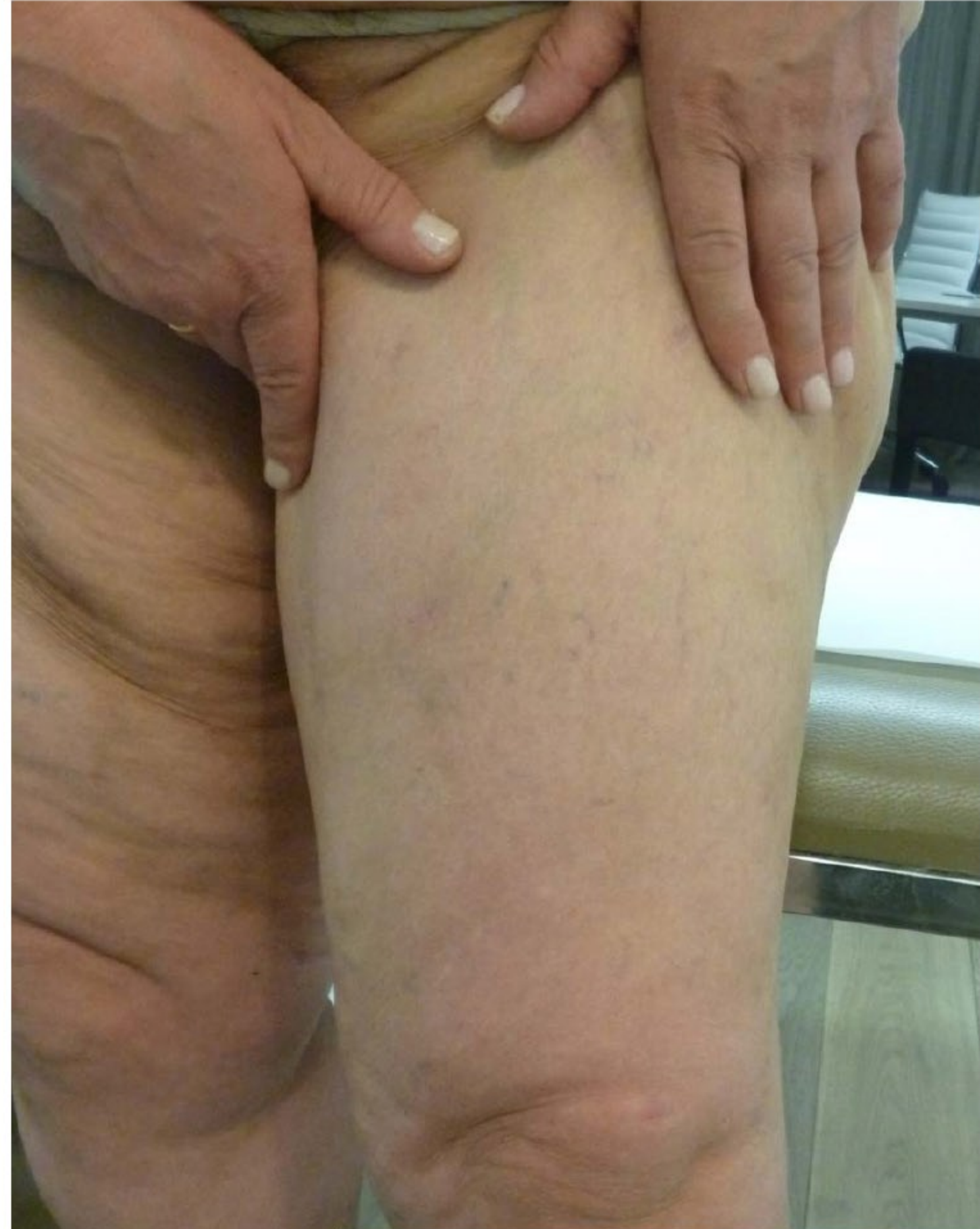Κιρσοί αριστερού κάτω άκρου, αναίμακτη χειρουργική



Κιρσοί αριστερού κάτω άκρου, αναίμακτη χειρουργική

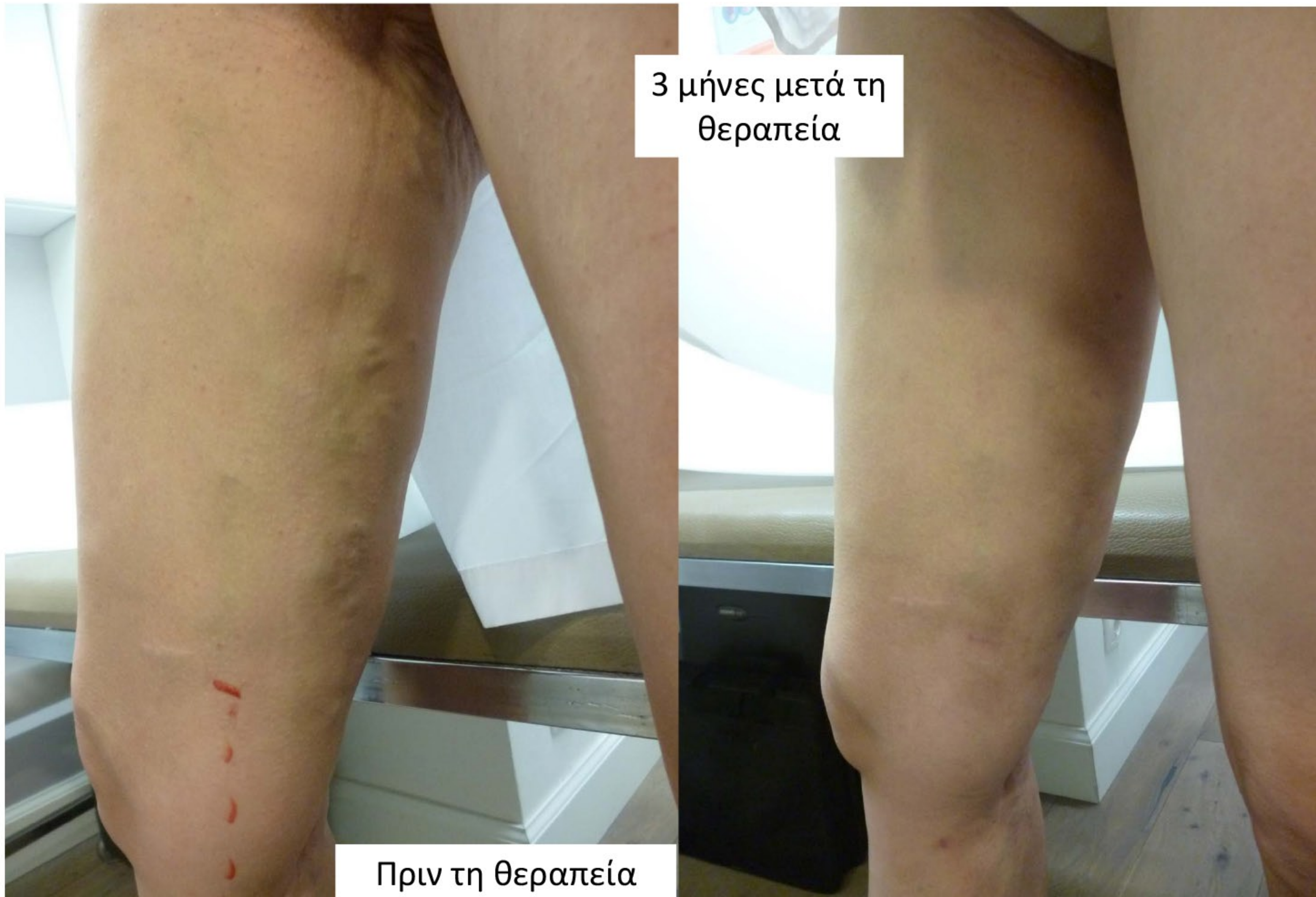

Πριν τη θεραπεία



3 μήνες μετά τη θεραπεία

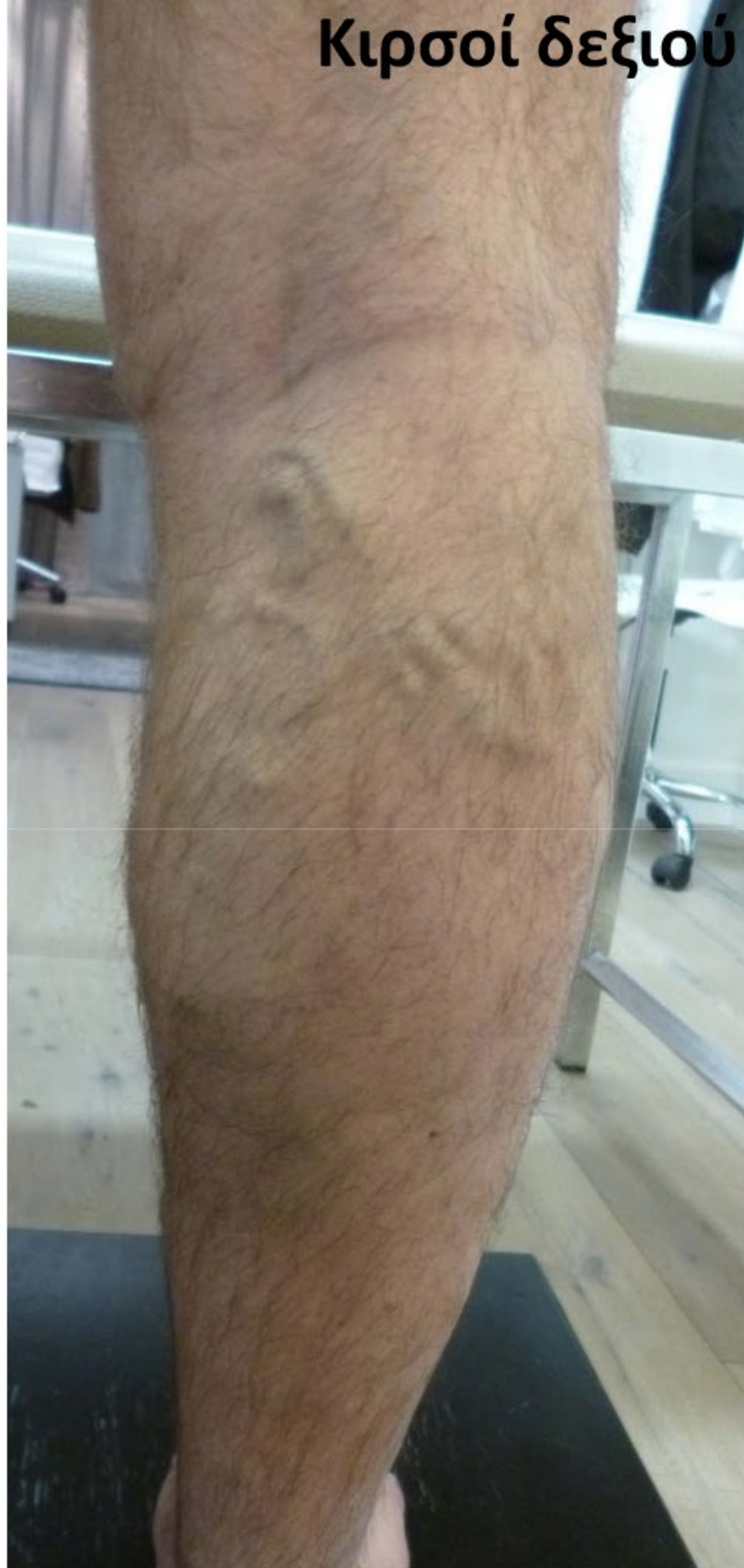Κιρσοί δεξιού κάτω άκρου, αναίμακτη χειρουργική



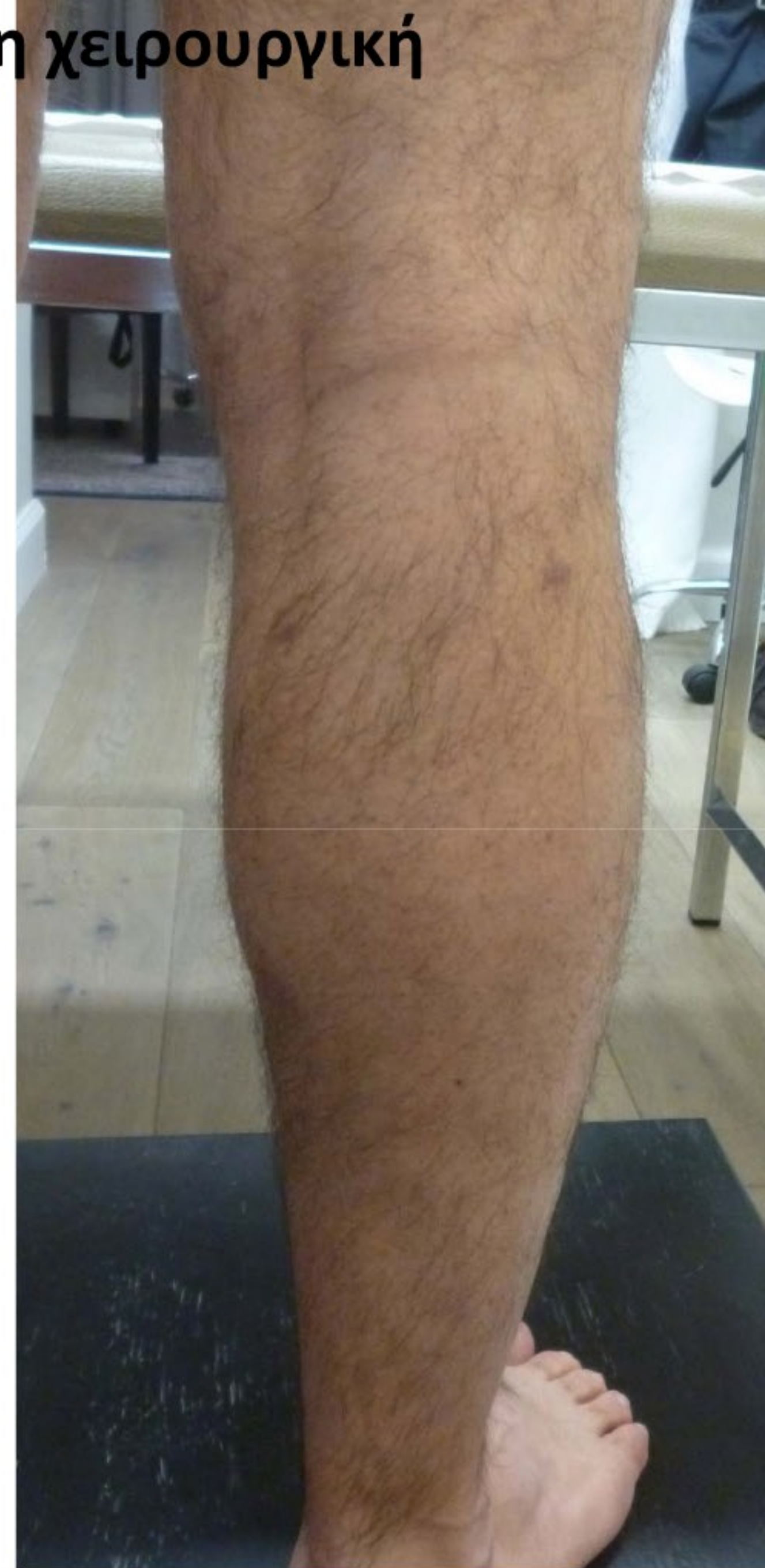3 μήνες μετά τη
θεραπεία

Πριν τη θεραπεία

Κιρσοί δεξιού κάτω άκρου, αναίμακτη χειρουργική

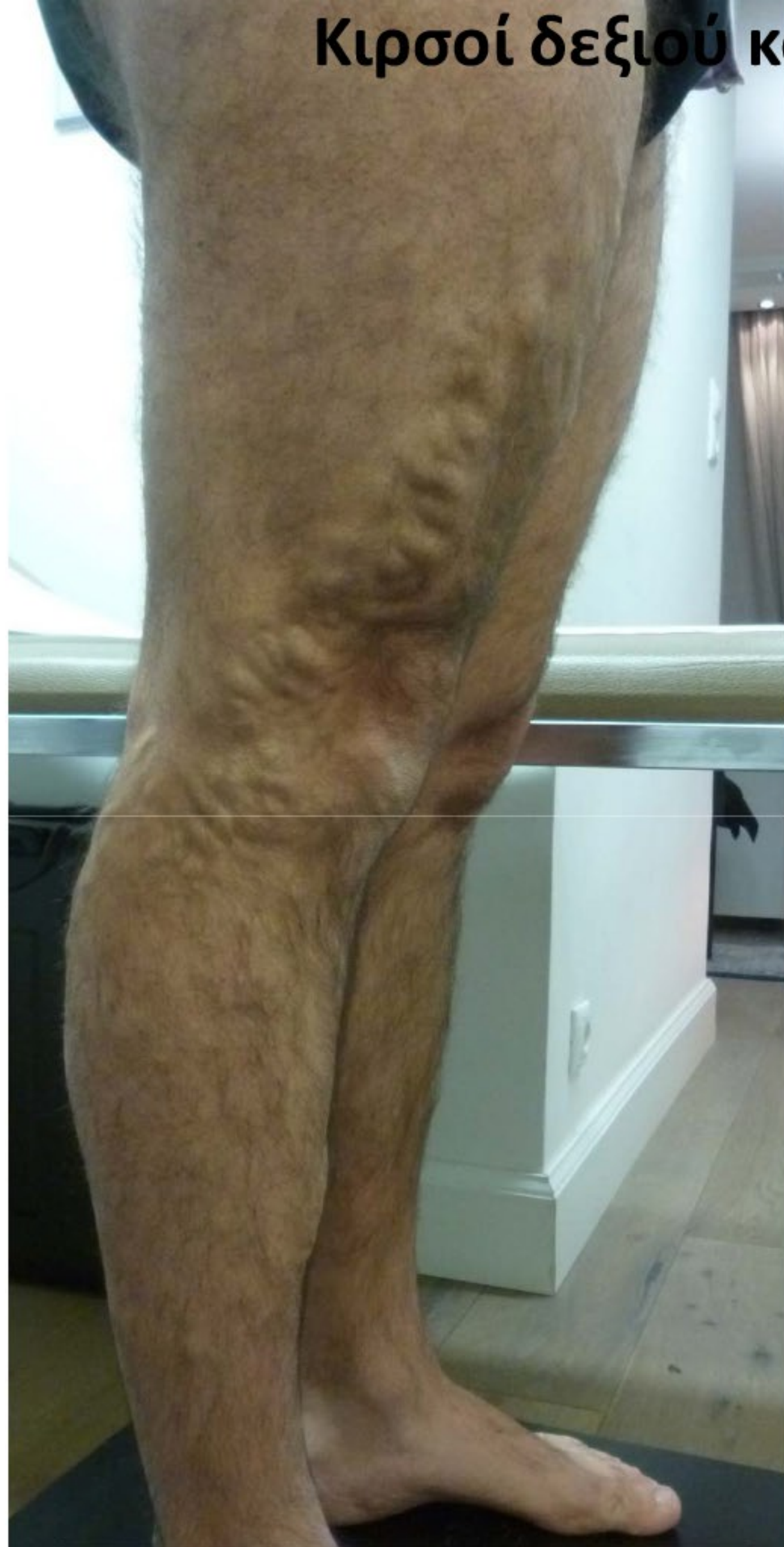


Πριν τη θεραπεία

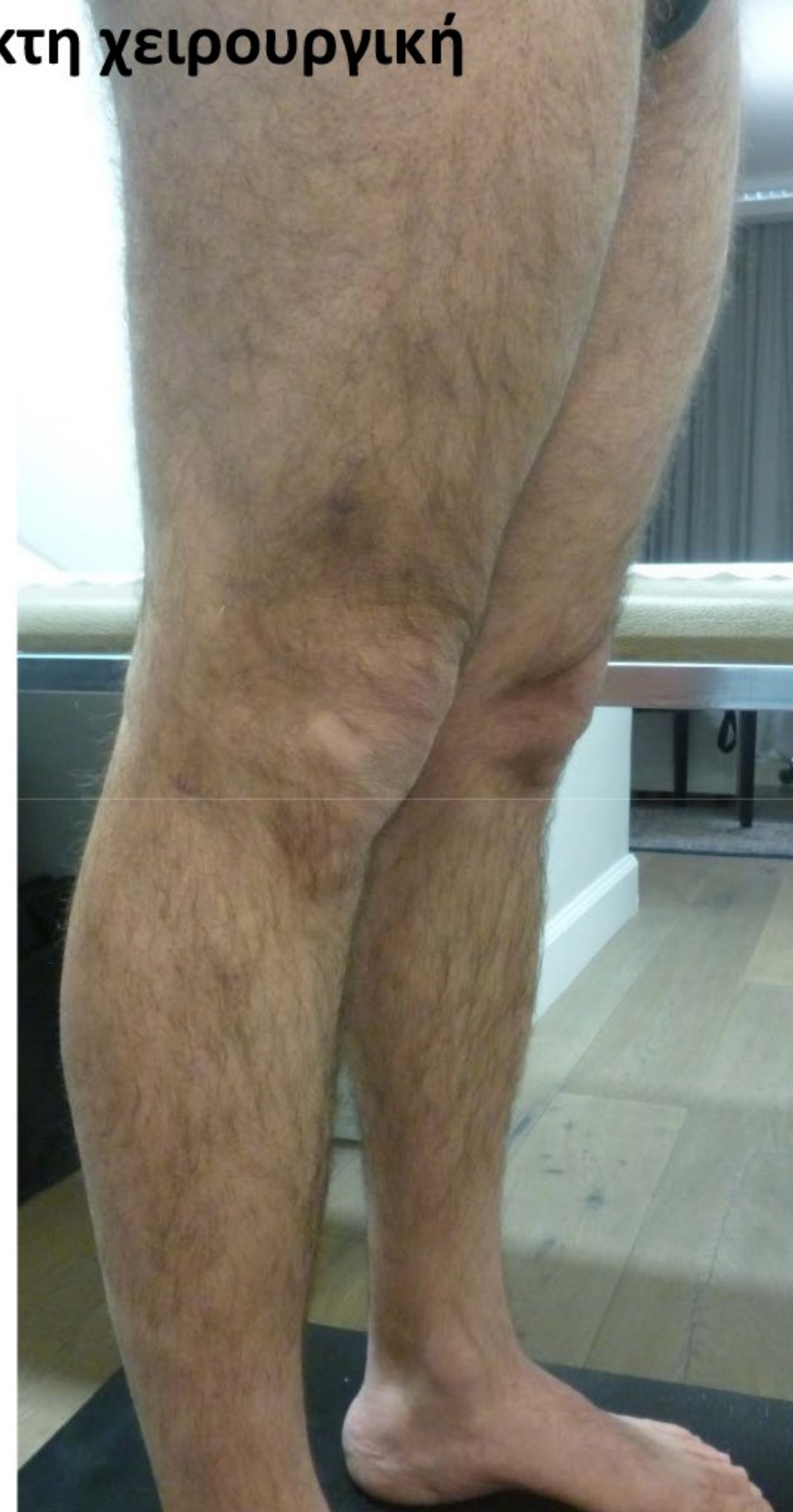

3 μήνες μετά τη θεραπεία

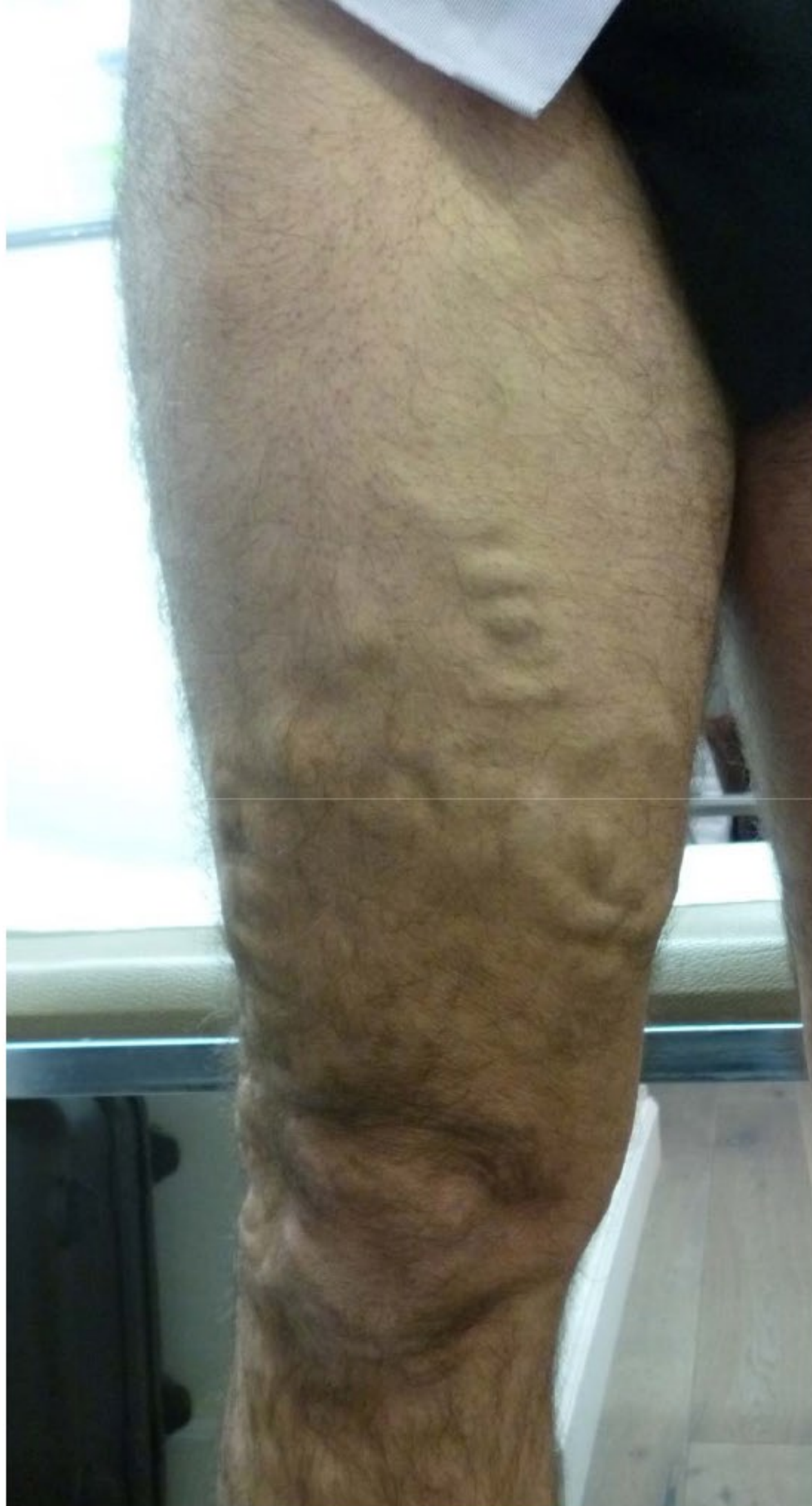Κιρσοί δεξιού κάτω άκρου, αναίμακτη χειρουργική



Πριν τη θεραπεία

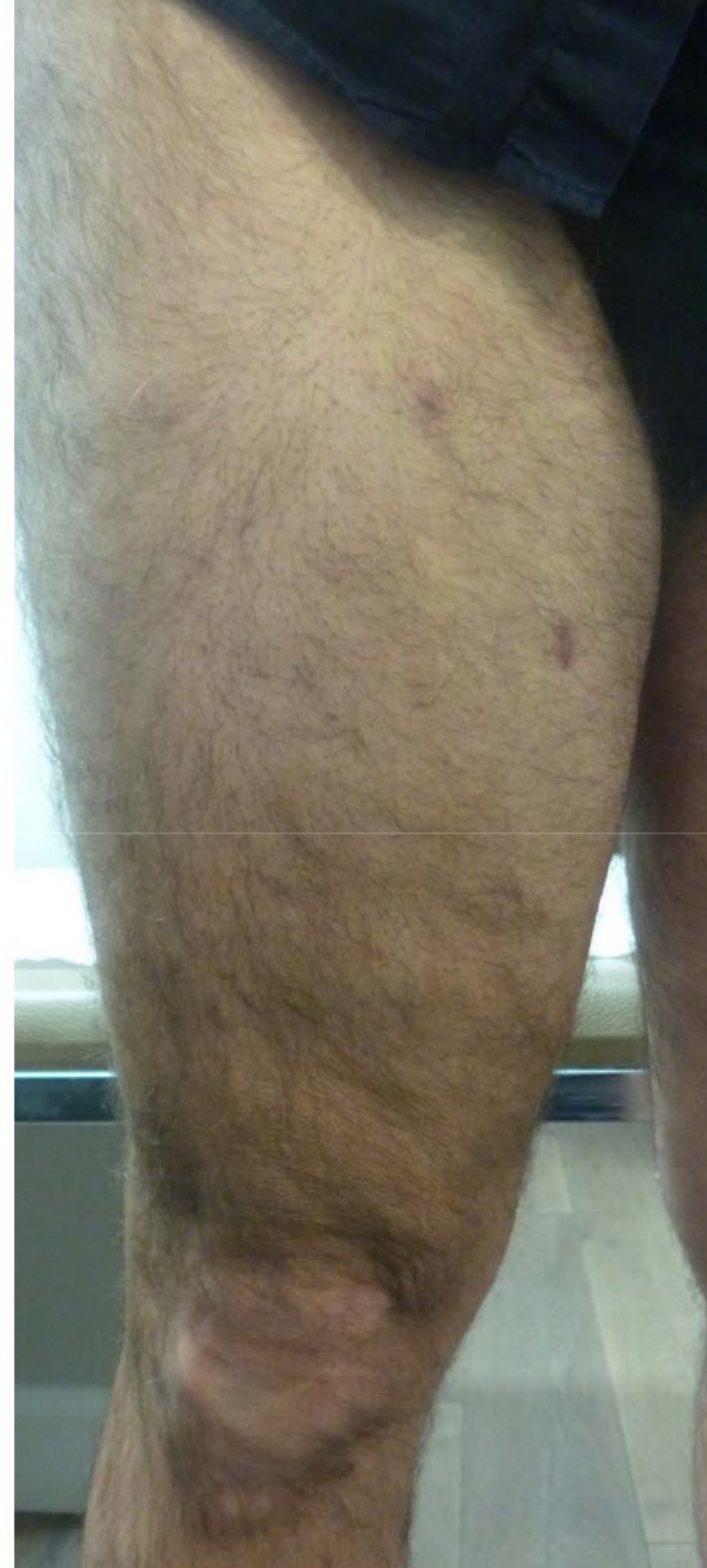

3 μήνες μετά τη θεραπεία



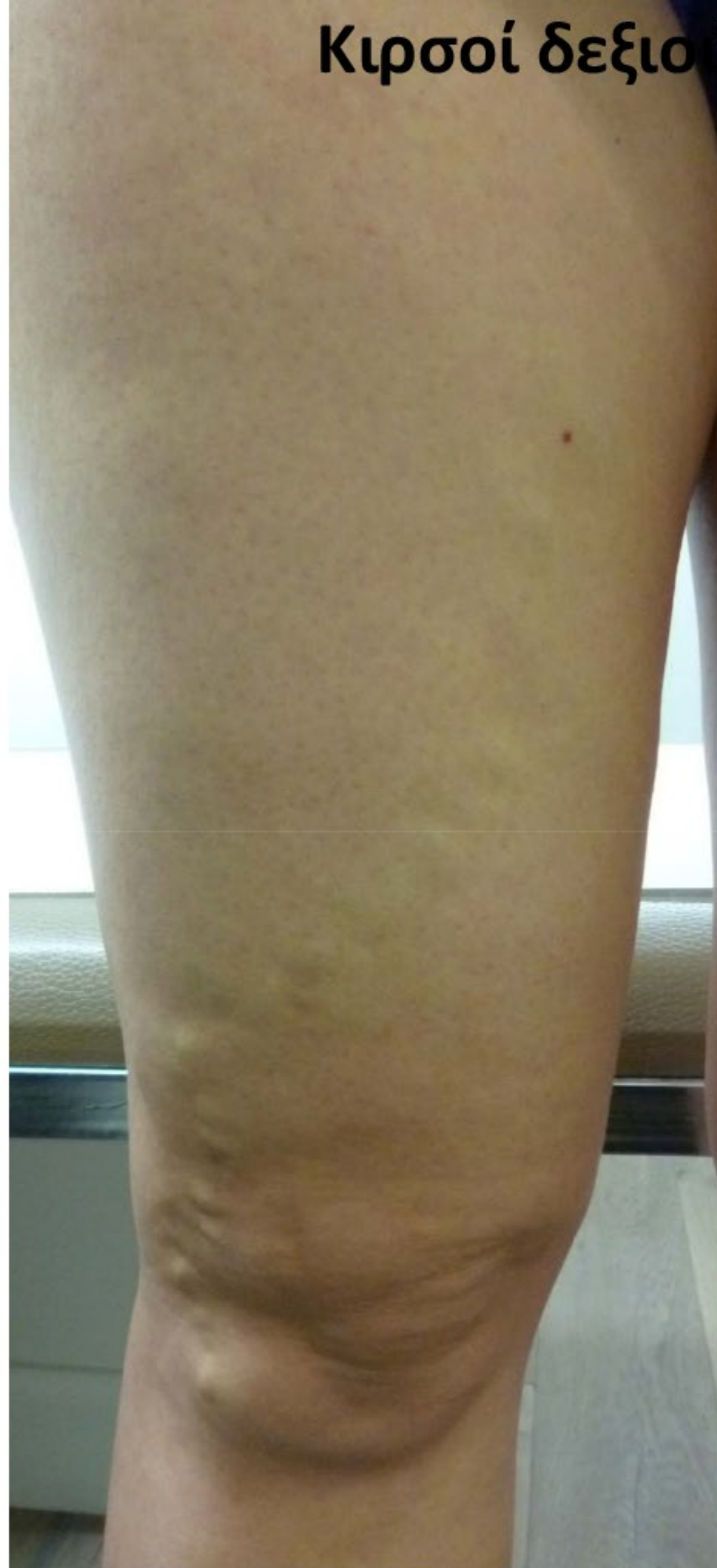Πριν τη θεραπεία

**Κιρσοί δεξιού κάτω
άκρου, αναίμακτη
χειρουργική**

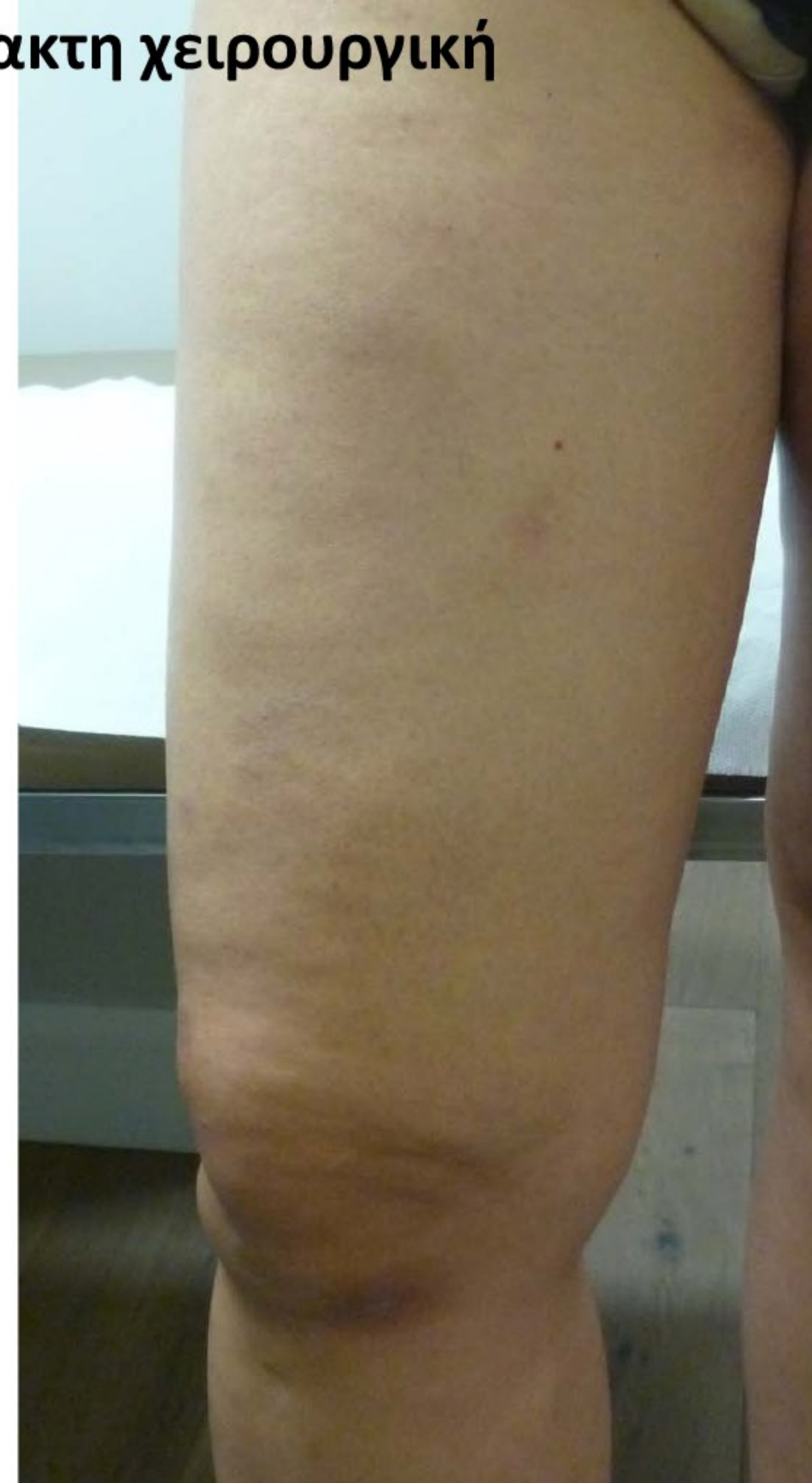

3 μήνες μετά τη θεραπεία

Κιρσοί δεξιού κάτω άκρου, αναίμακτη χειρουργική

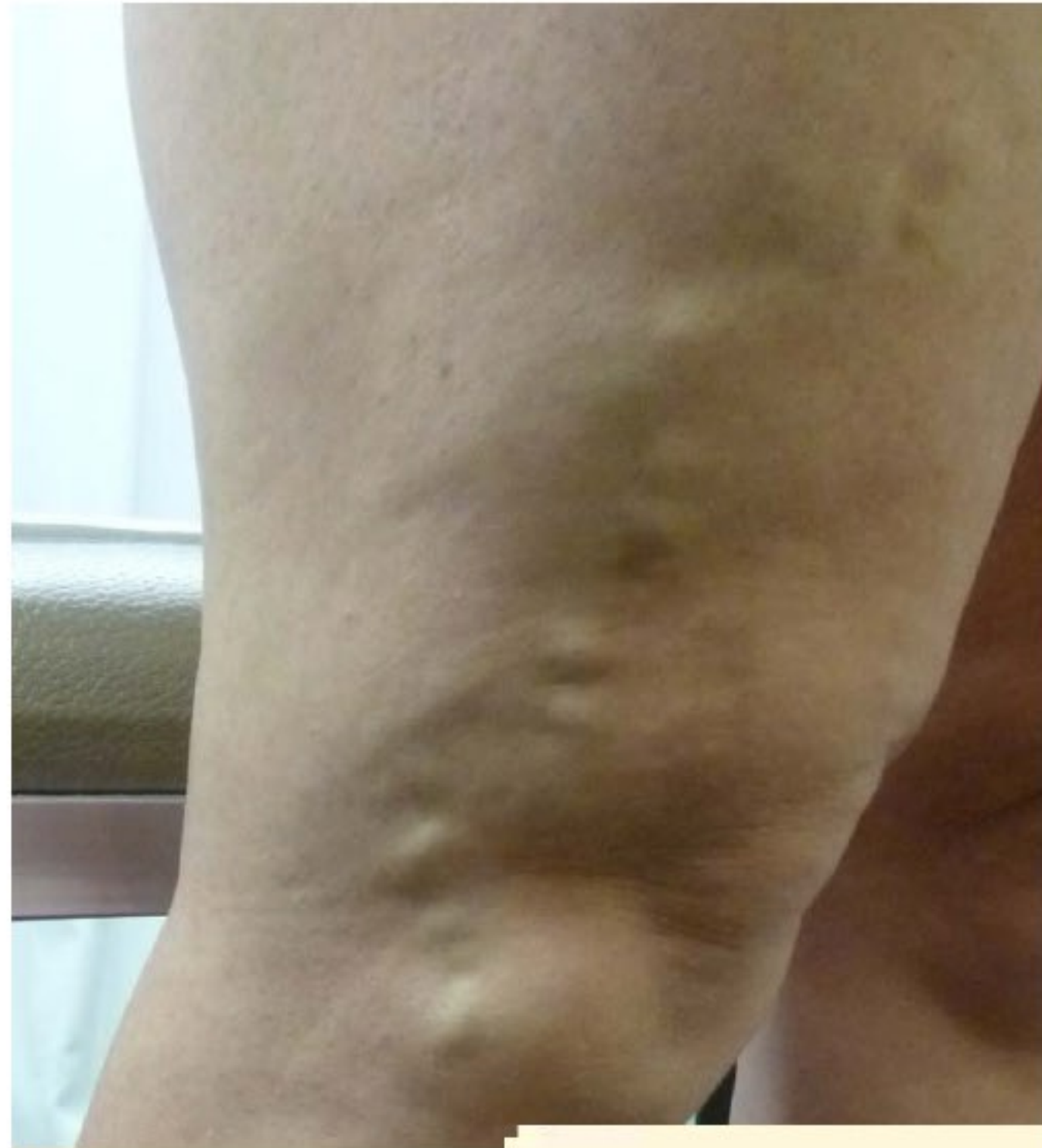

Πριν τη θεραπεία

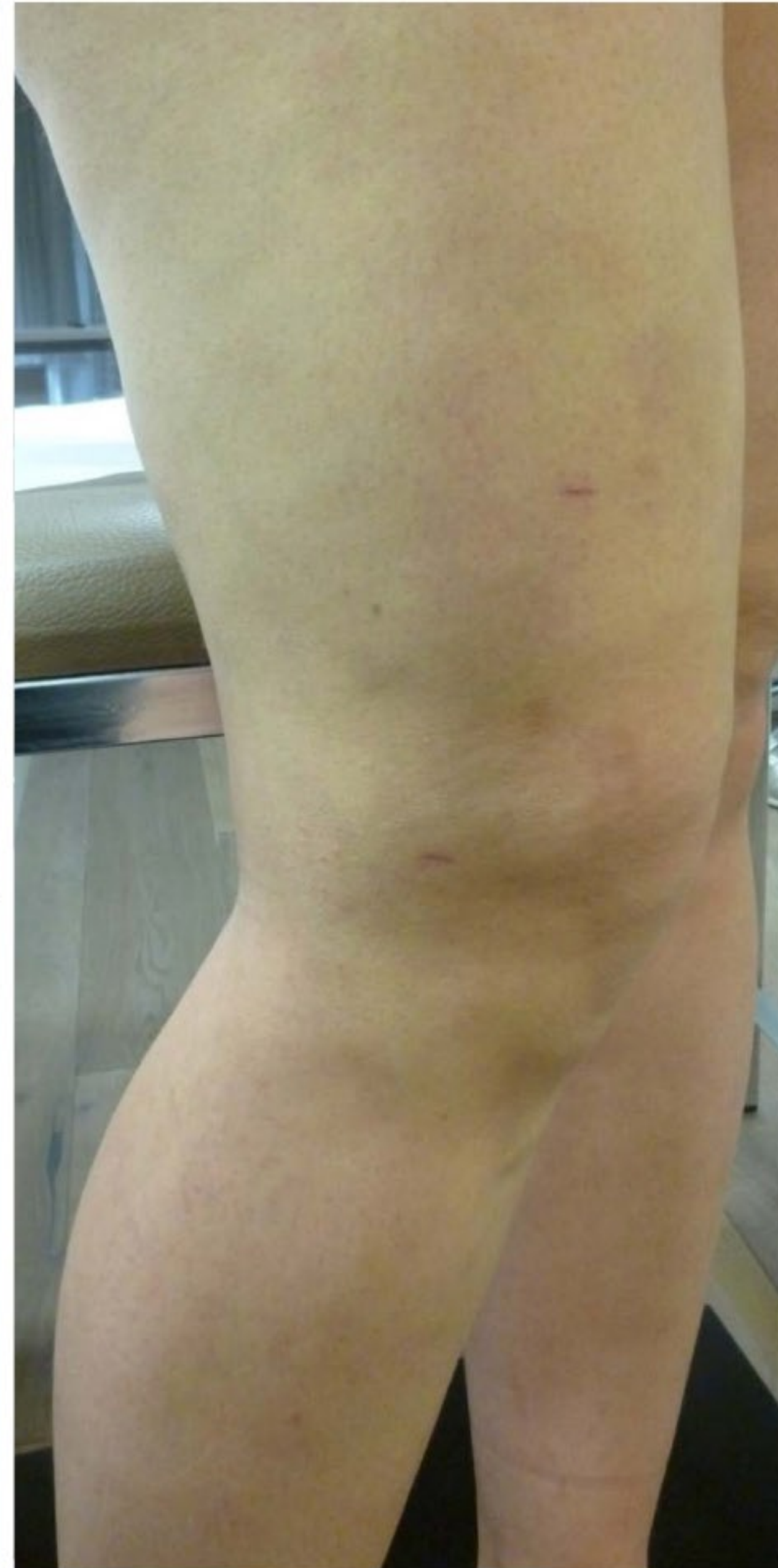


3 μήνες μετά τη θεραπεία

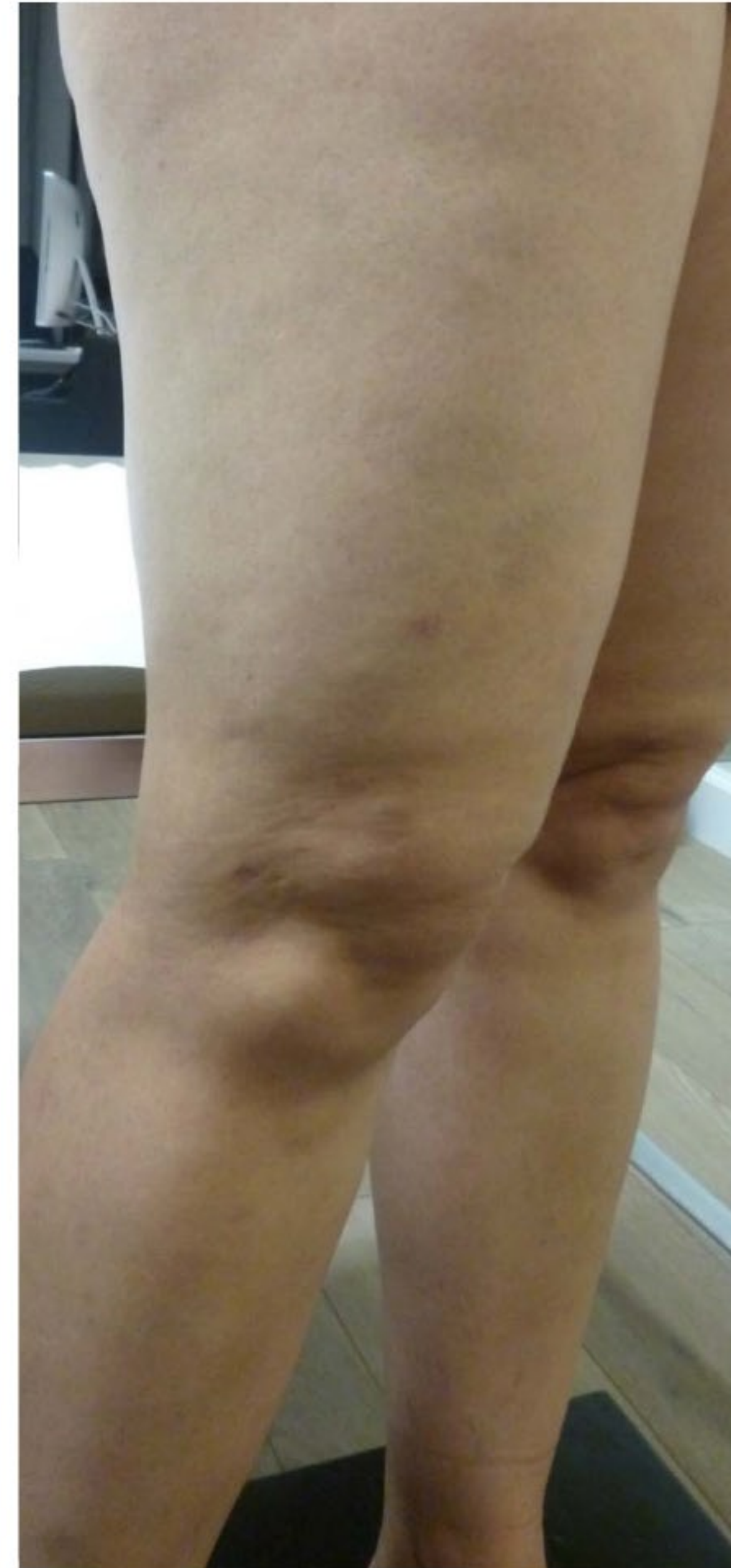Κιρσοί δεξιού κάτω άκρου, αναίμακτη χειρουργική



Πριν τη θεραπεία




1 μήνα μετά τη θεραπεία

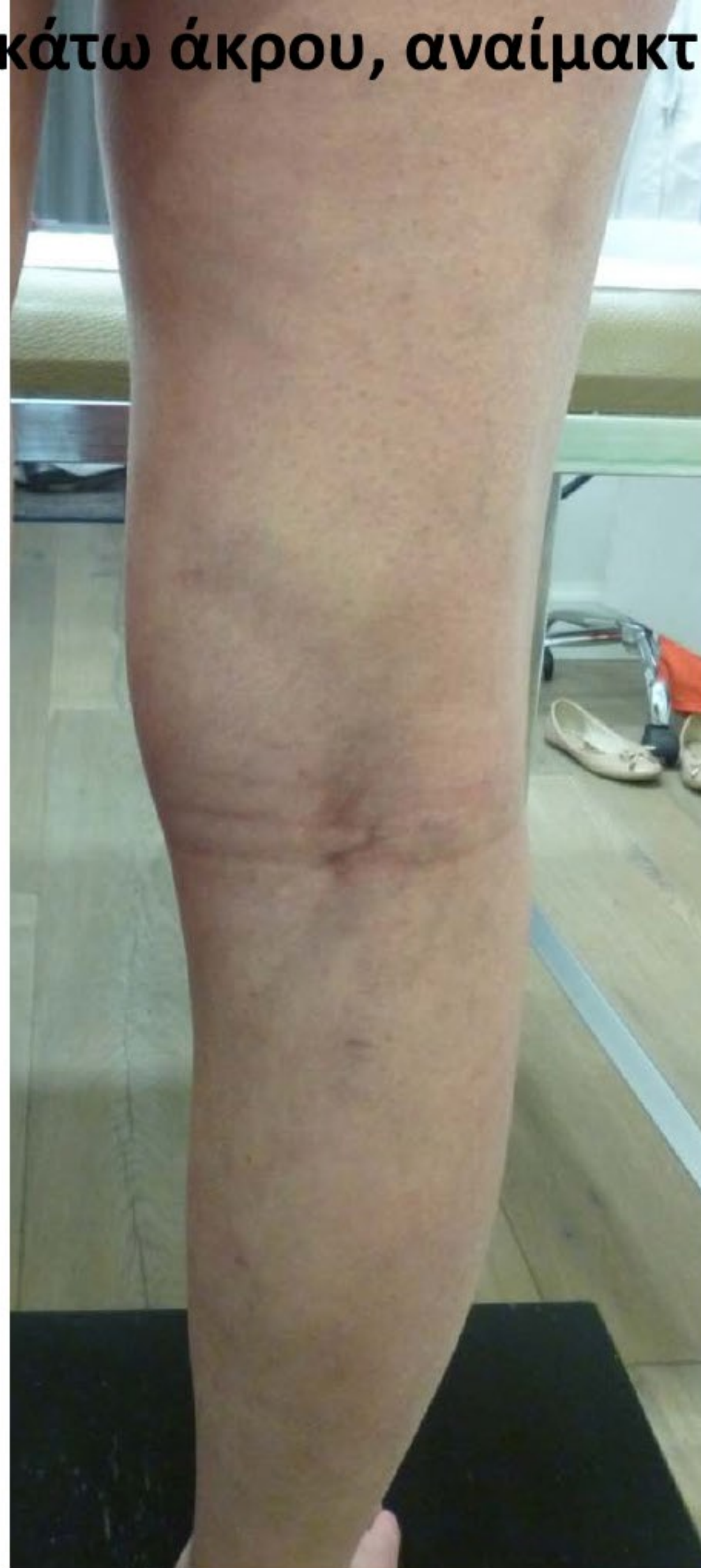


3 μήνες μετά τη θεραπεία

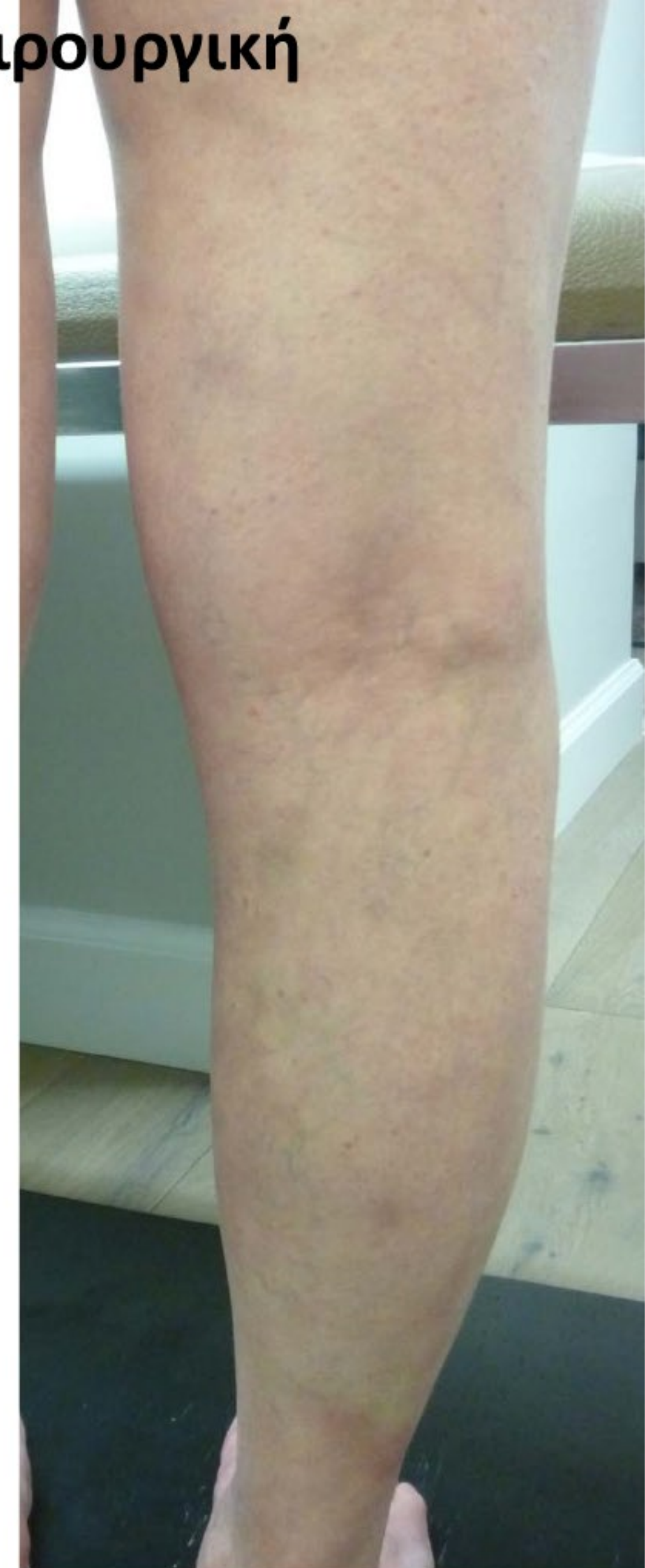Κιρσοί δεξιού κάτω άκρου, αναίμακτη χειρουργική



Πριν τη θεραπεία

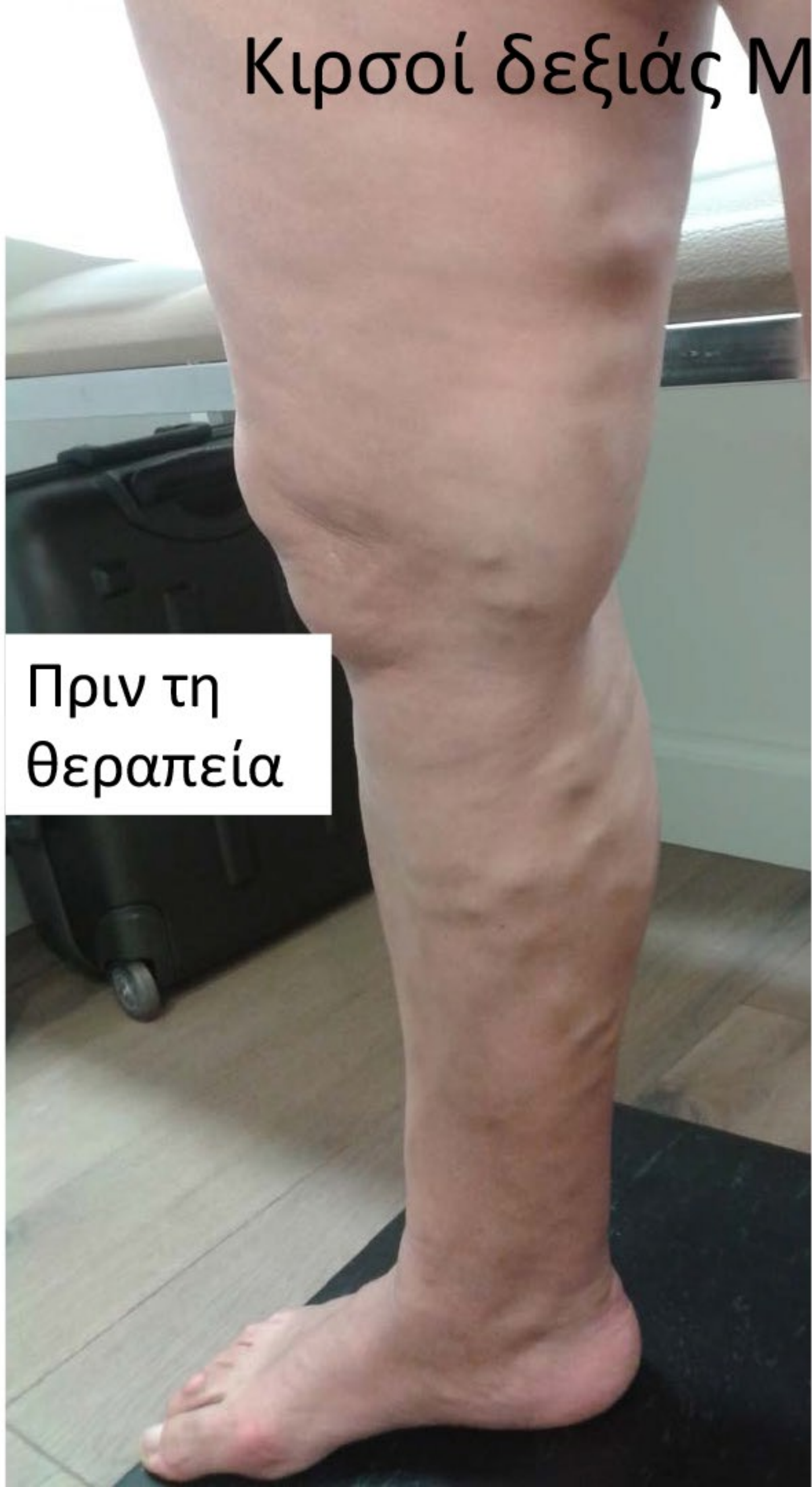

1 μήνα μετά τη θεραπεία

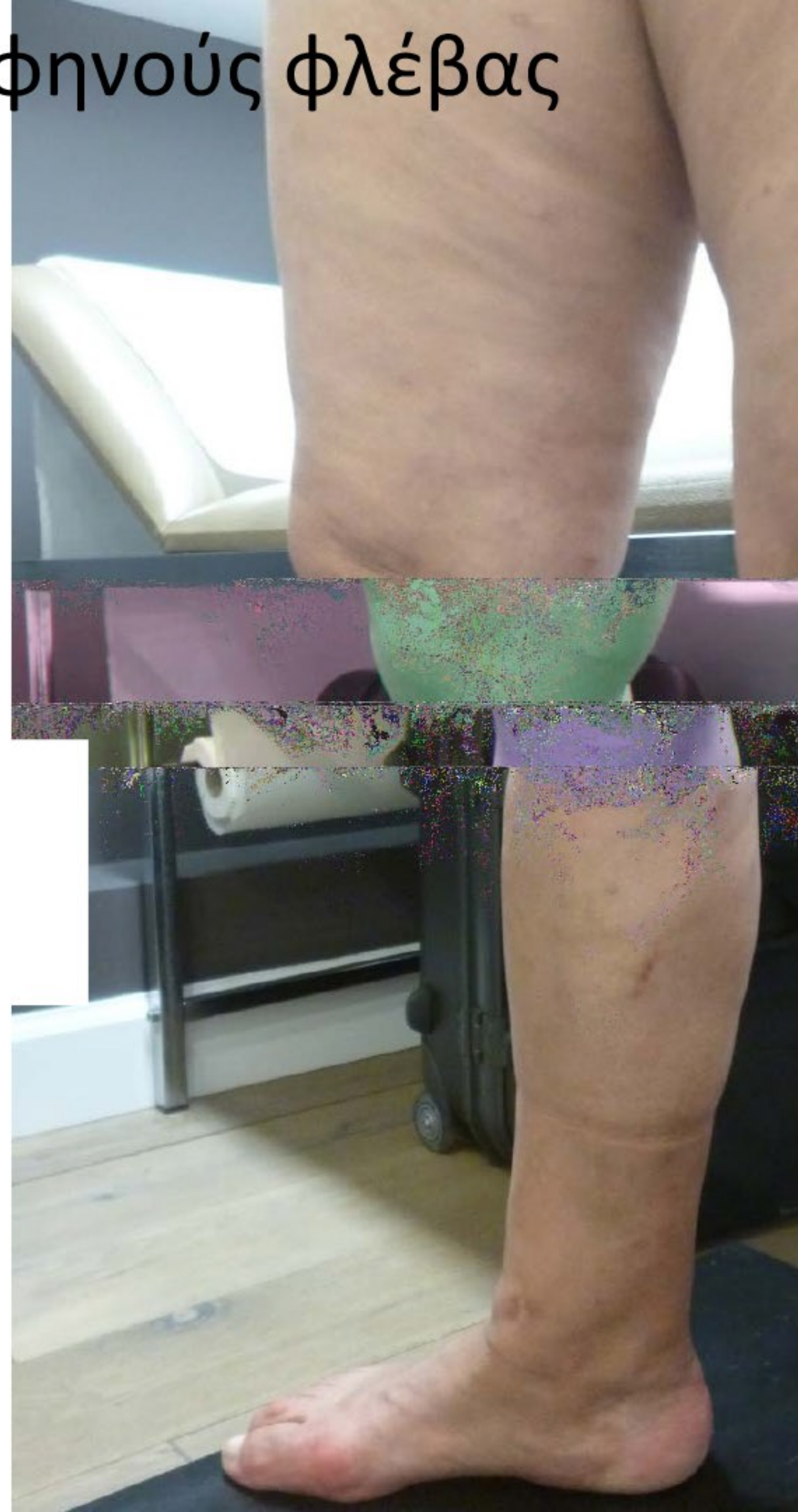

3 μήνες μετά τη θεραπεία

Κιρσοί δεξιάς Μείζονος Σαφηνούς φλέβας

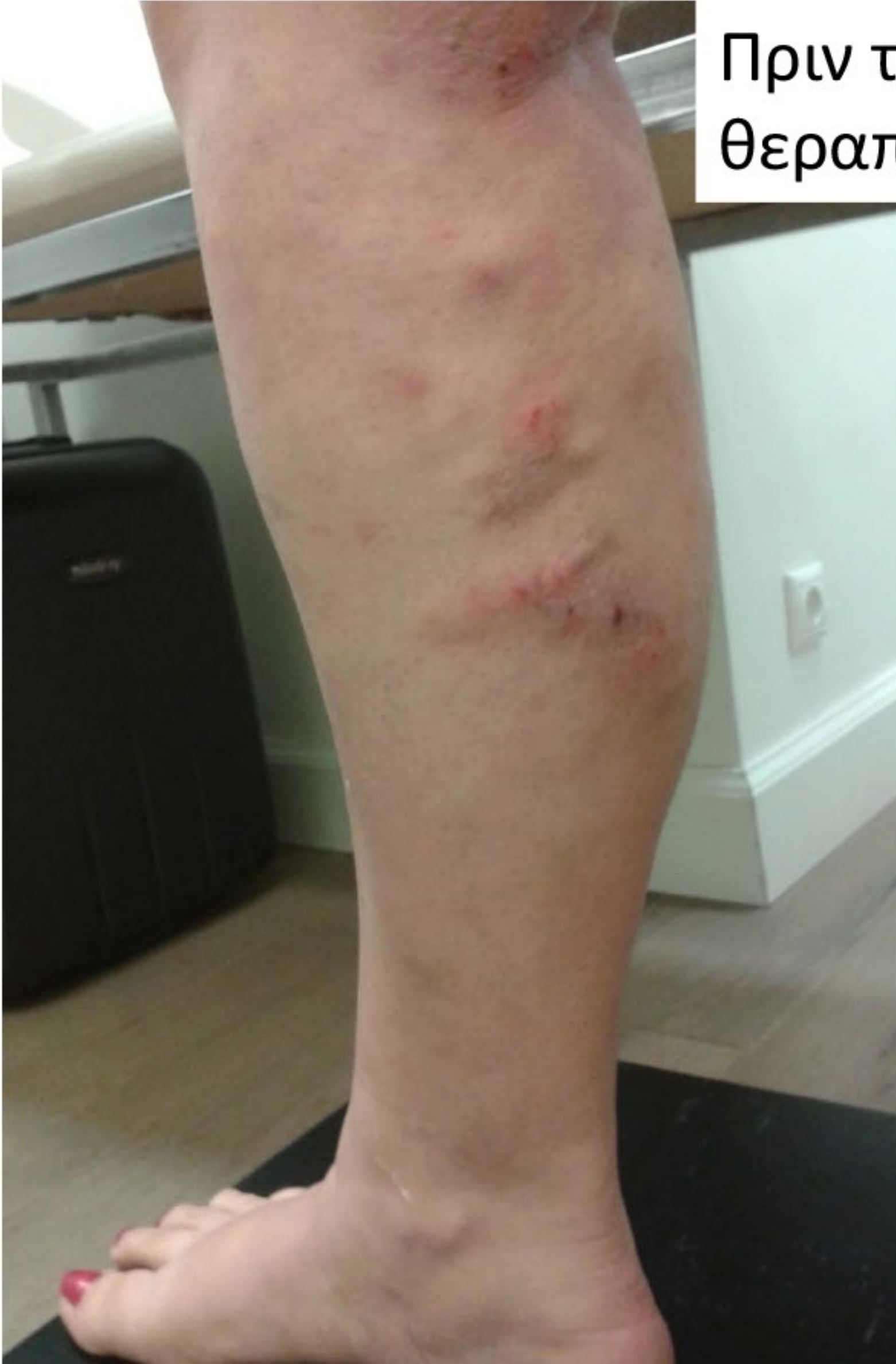

Πριν τη
θεραπεία

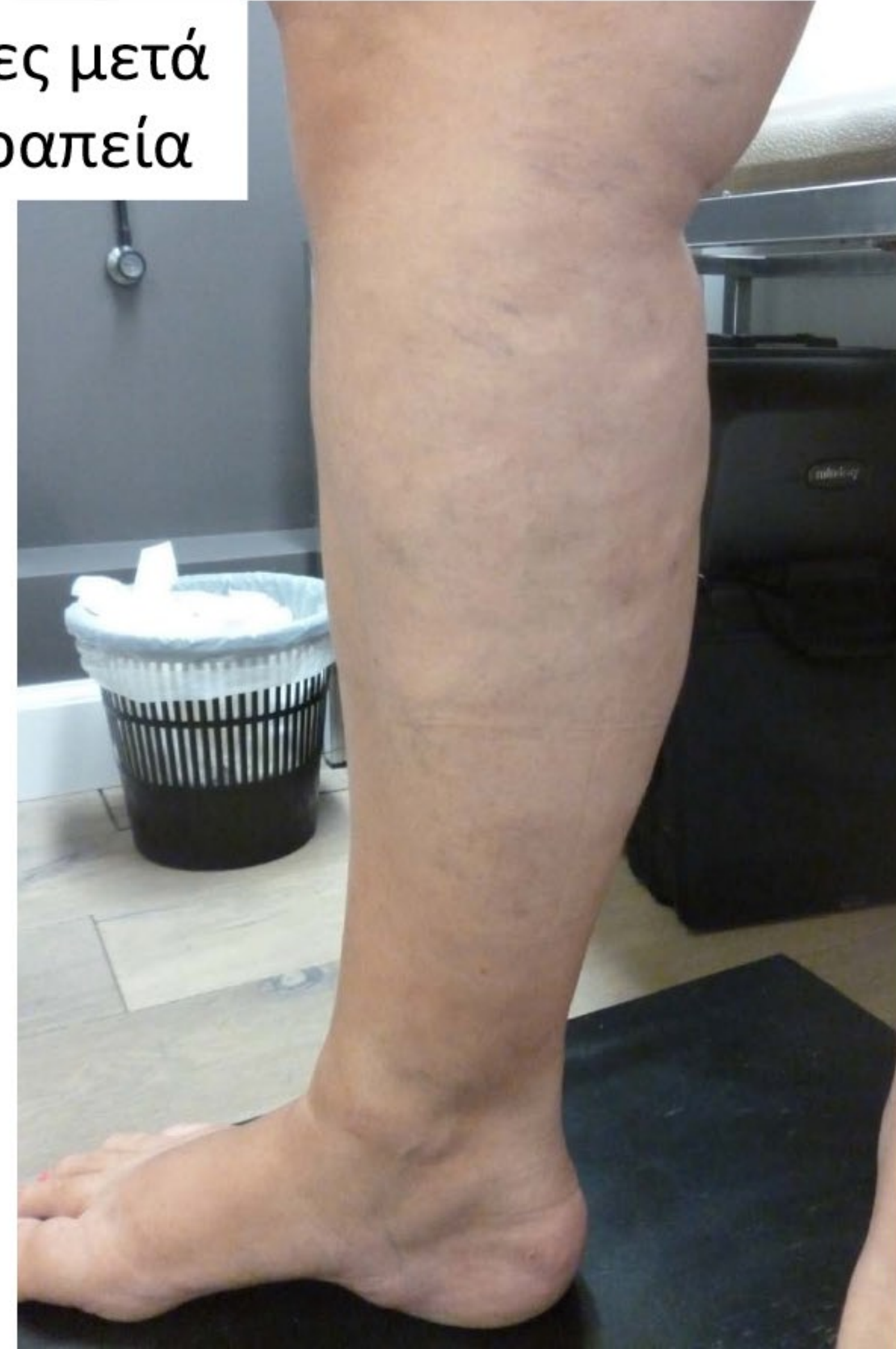

12 μήνες
μετά τη
θεραπεία

Κιρσοί δεξιάς Μείζονος Σαφηνούς φλέβας που προκαλούν φλεβική δερματίτιδα (εκζεματοειδής)

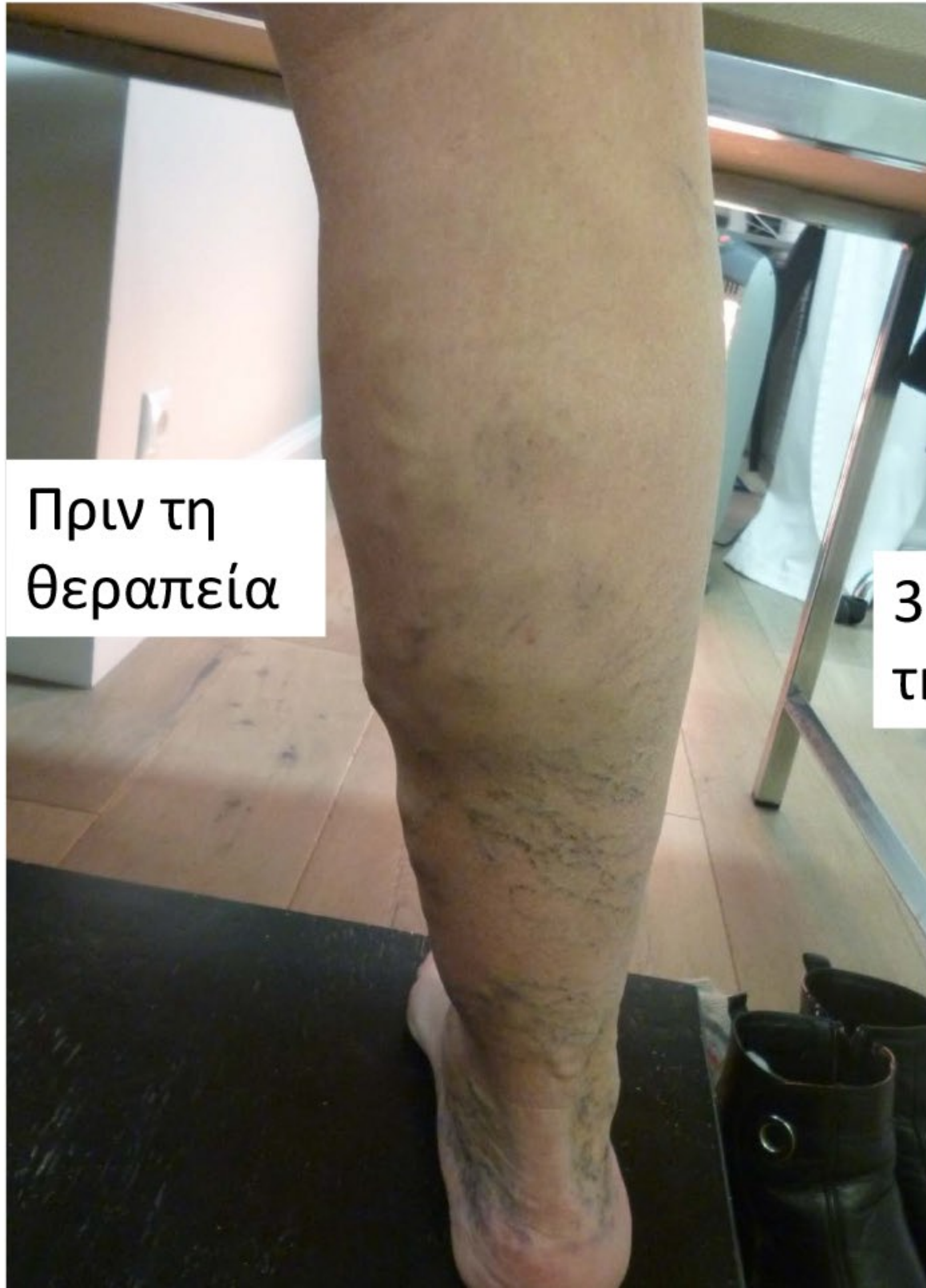

Πριν τη
θεραπεία

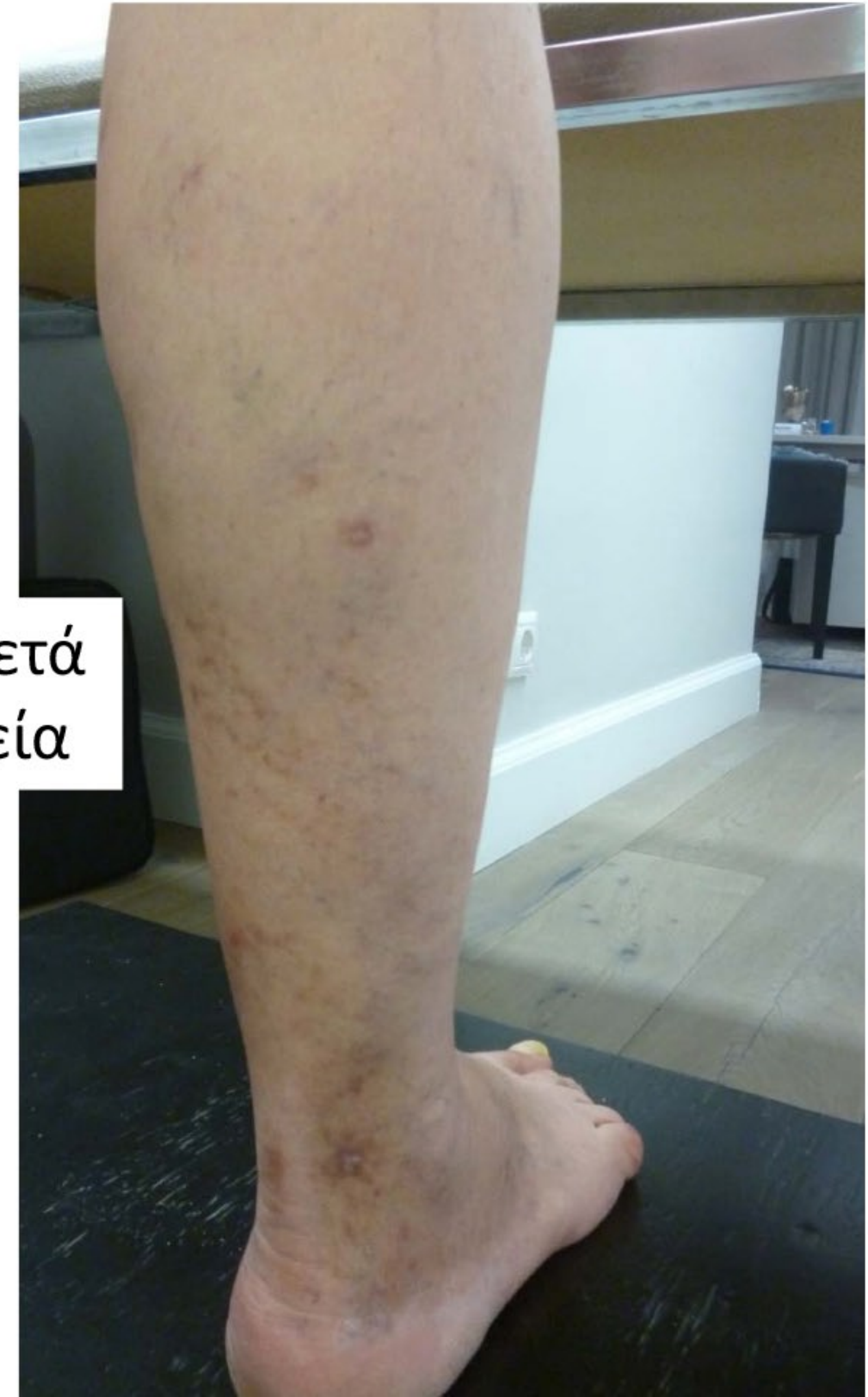


3 μήνες μετά
τη θεραπεία

Κιρσοί και ευρυαγγείες που αντιμετωπίστηκαν με συνδυασμό
αναίμακτης χειρουργικής και σκληροθεραπείας με αφρό

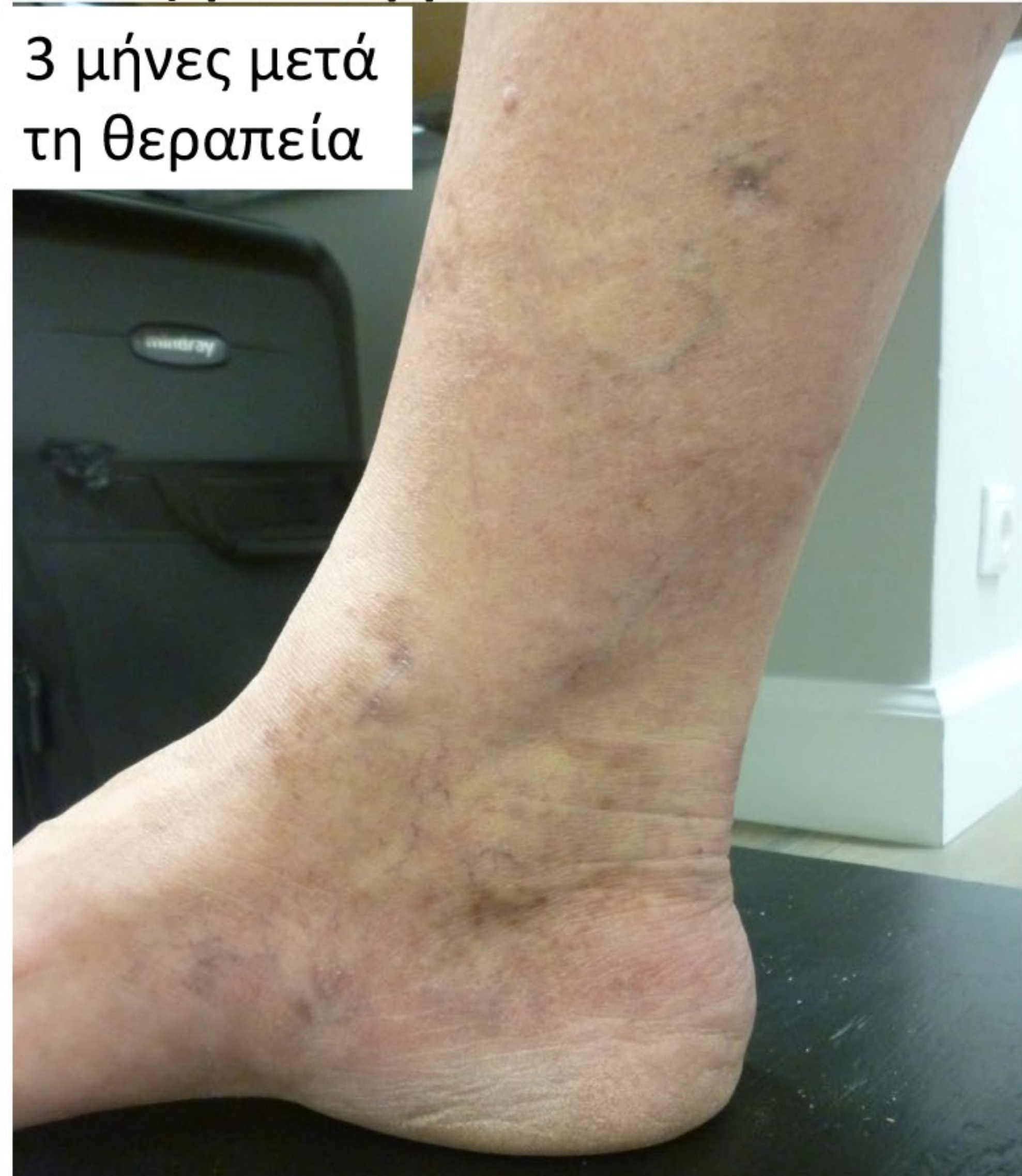
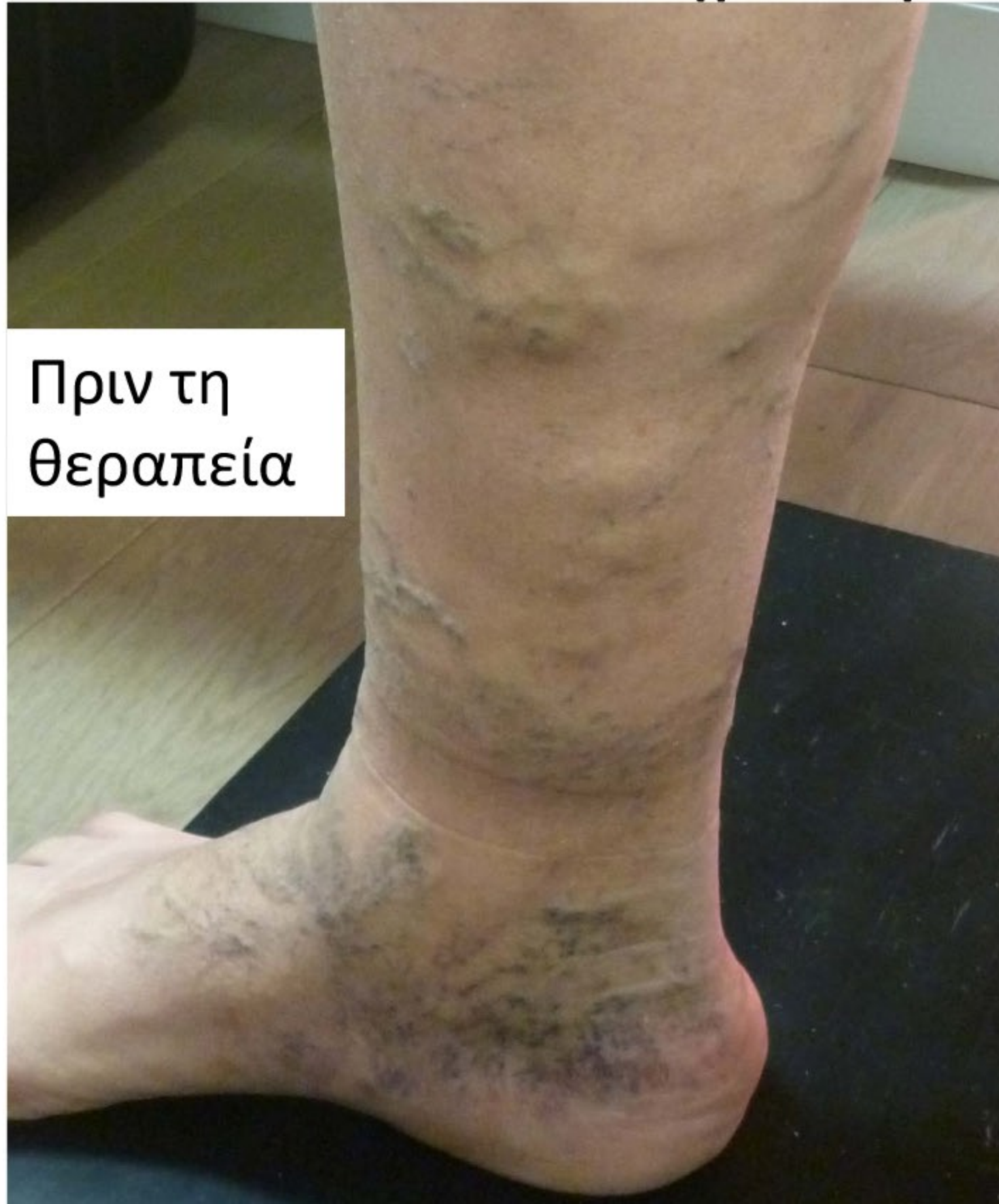
Πριν τη
θεραπεία

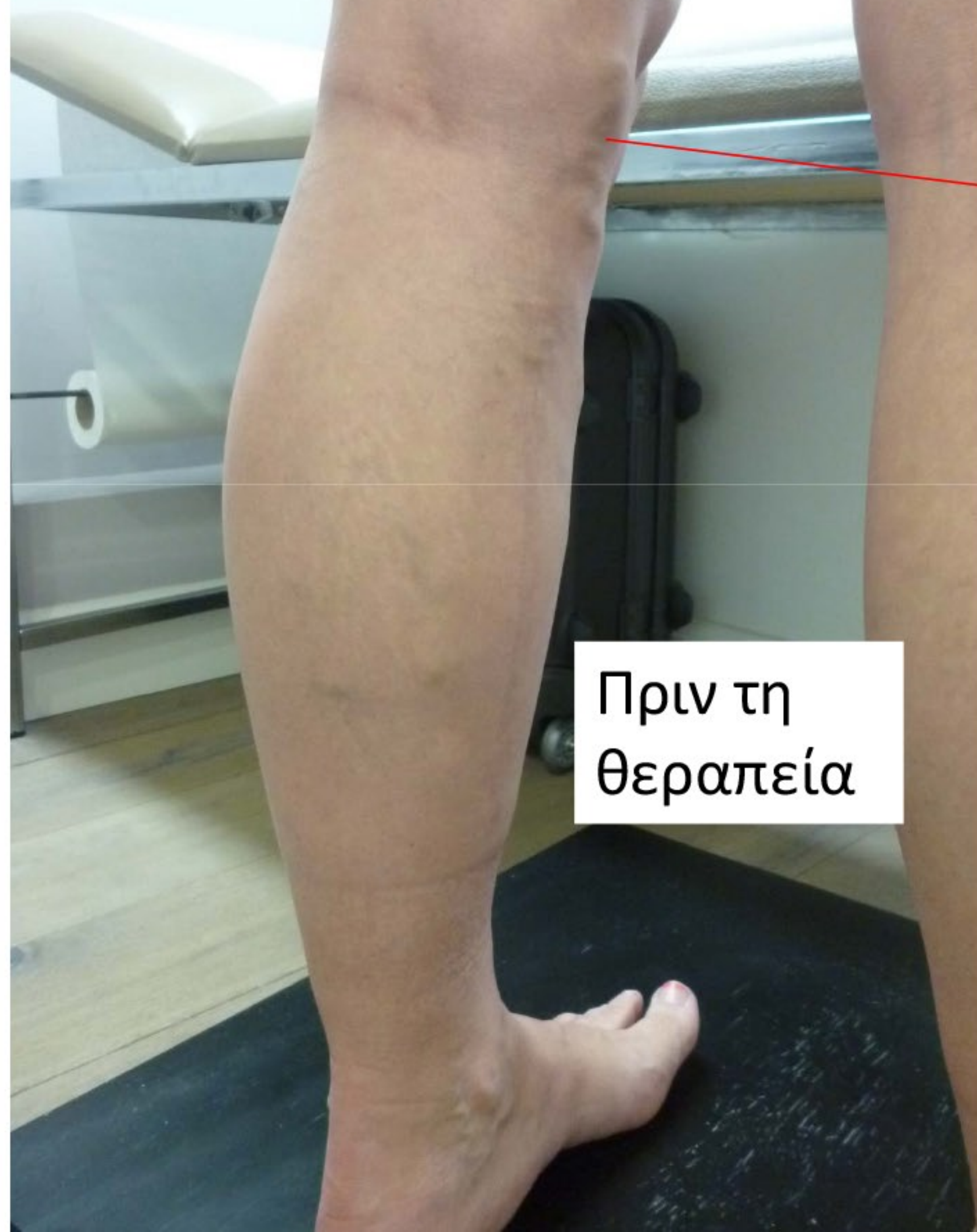

3 μήνες μετά
τη θεραπεία

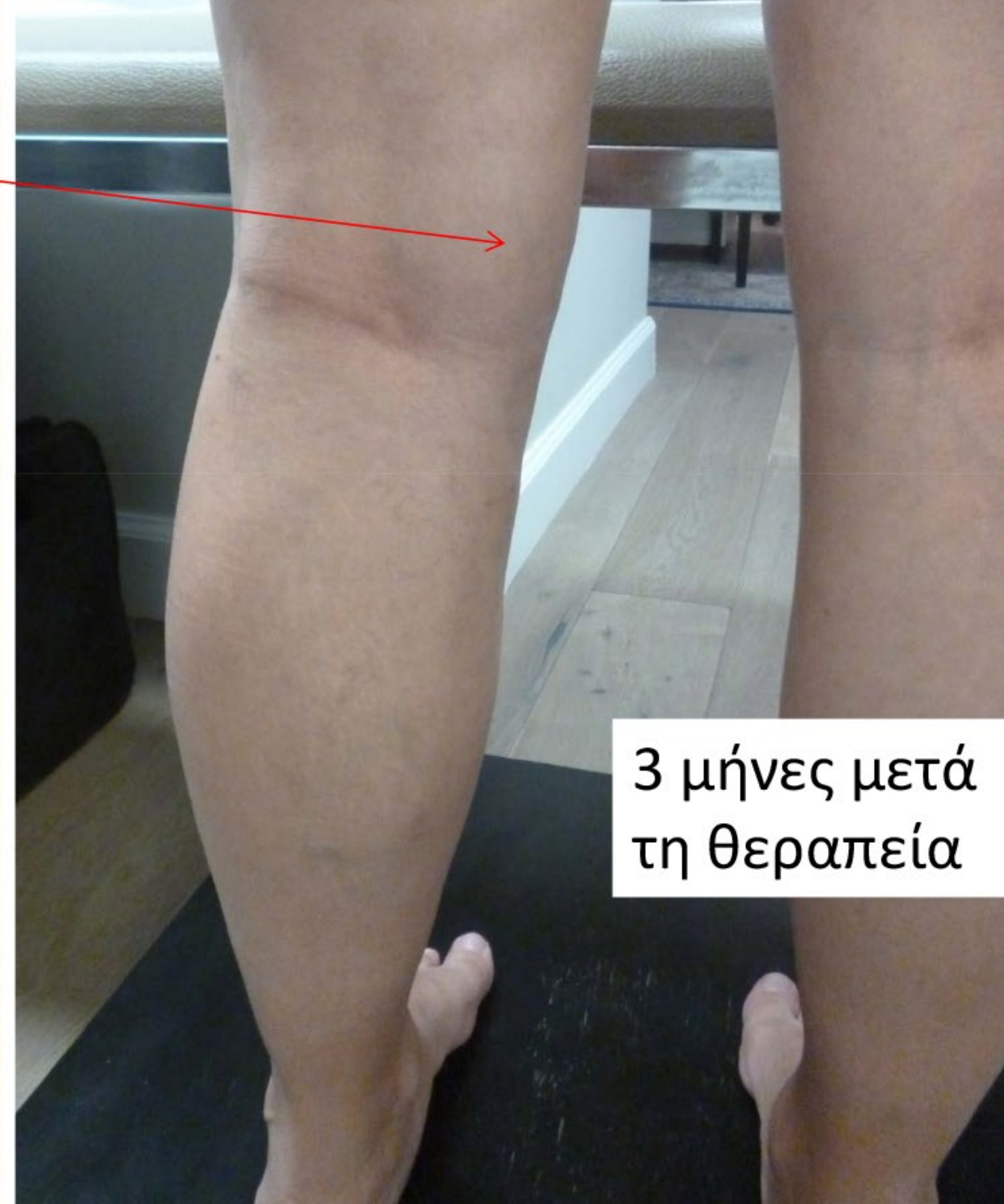Κιρσοί και ευρυαγγείες που αντιμετωπίστηκαν με συνδυασμό αναίμακτης χειρουργικής και σκληροθεραπείας με αφρό



Κιρσοί αριστερής Μείζονος Σαφηνούς φλέβας Θεραπεία με αναίμακτη χειρουργική (LASER)

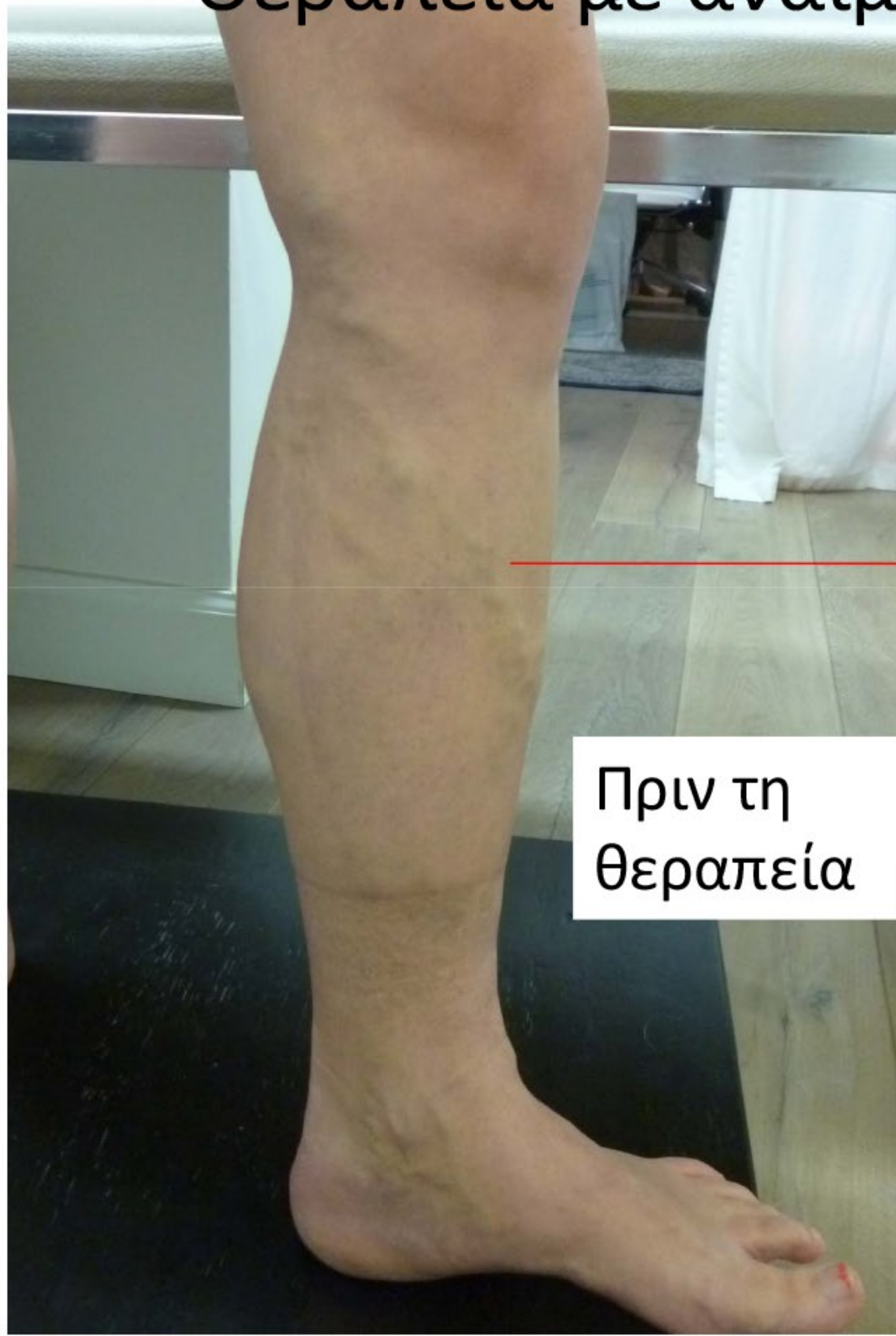

Πριν τη
θεραπεία

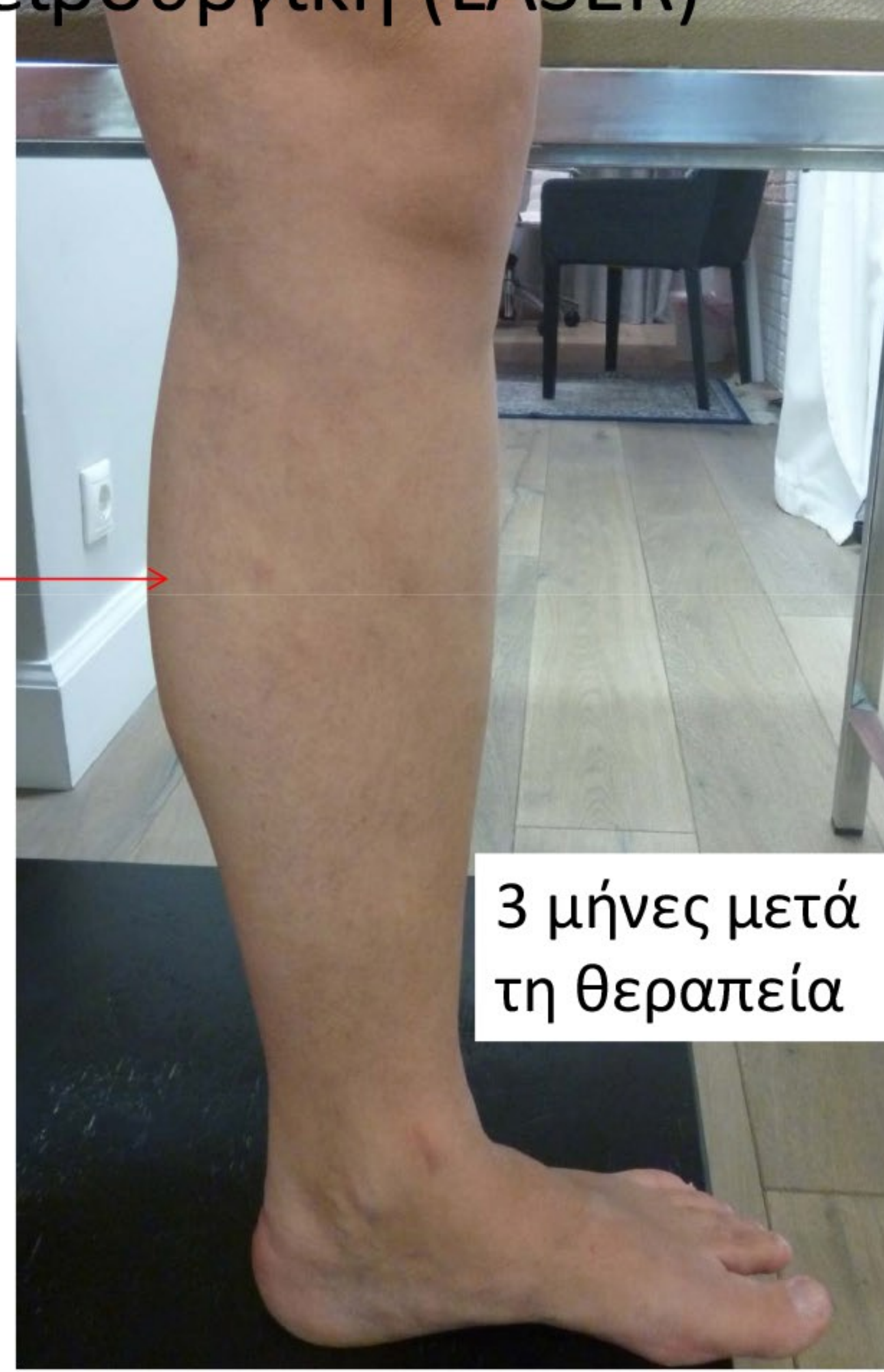

3 μήνες μετά
τη θεραπεία

Κιρσοί αριστερής Μείζονος Σαφηνούς φλέβας
Θεραπεία με αναίμακτη χειρουργική (LASER)



Πριν τη
θεραπεία



3 μήνες μετά
τη θεραπεία

































